

Anvita Biezā

FUNKCIONĀLĀ MAGNĒTISKĀ
REZONANSE GALVAS SMADZEŅU
GLIOMU IZPĒTĒ

Promocijas darbs
medicīnas doktora zinātniskā grāda iegūšanai

Specialitāte – diagnostiskā radioloģija

Darba zinātniskā vadītāja:

Dr. habil. med., profesore **Gaida Krūmiņa**



IEGULDĪJUMS TAVĀ NĀKOTNĒ



Promocijas darbs veikts ar ESF projekta “Atbalsts doktorantiem studiju programmas apguvei un zinātniskā grāda ieguvei Rīgas Stradiņa universitātē” atbalstu

Rīga, 2013

ANOTĀCIJA

Promocijas darbs „Funkcionālā magnētiskā rezonanse galvas smadzeņu gliomu izpētē” pamatā ir veltīts divām aktuālām, līdz šim nepietiekami izpētītām gliālu audzēju problēmām: gliomu faktiskās invāzijas robeža *in vivo* un audzēja prolongētas attīstības atšķiršana no specifiskas terapijas izraisītiem blakus efektiem.

Konvencionālās jeb strukturālās magnētiskās rezonances (MR) metodes iespējas gliālu audzēju faktiskās izplatības noteikšanā pirms operācijas ir ierobežotas. Patoloģiskie makro- un mikroskopiskie izpētes dati liecina, ka faktiskā gliālu audzēju šūnu invāzija pastāv ārpus konvencionālos MR attēlos redzamās robežzonas. Tādējādi, plānotais audzēja ķirurģiskās izdalīšanas, apstarošanas apjoms vai izvēlētā ķīmijterapija, vadoties vienīgi no strukturālās MR datiem, var būt nepietiekama. Otrs svarīgs, līdz šim neatrisināts jautājums ir gliāla audzēja recidīva un radiācijas/ķīmijterapijas seku klīniska un radioloģiska atšķiršana, kas ir būtiski svarīga kā pacienta ārstēšanas plāna izstrādē, tā saslimšanas prognozei.

Darba mērķis bija noteikt jaunu, galvas smadzeņu funkcionālu informāciju nesošu MR sekvenču - difūzijas tenzora izmeklējuma un MR spektroskopijas – iespējas, pirmkārt, gliālu galvas smadzeņu audzēju precizētā primārā radioloģiskā diagnostikā, otrkārt, terapijas izraisīto seku un prolongētas gliomas augšanas savstarpējā atšķiršanā.

Pētāmo MR metožu dati izanalizēti 73 pacientiem ar tipisku gliāla smadzeņu audzēja radioloģisko ainu strukturālā MR un 77 pacientiem klīniskā un radioloģiskā remisijas periodā pēc gliomas kombinētas terapijas.

Noteiktas difūzijas tenzora izmeklējuma kvantitatīvā parametra (fracionālās anizotropijas - FA) vērtības un MR spektroskopijas metabolītu (holīna, N-acetilaspārtāta, lipīdu-laktāta, mio-inozitola) vērtības un to attiecības pret kreatīnu noteiktās smadzeņu zonās, kā arī izvērtēti smadzeņu baltās vielas trakti bojātajā puslodē un salīdzināti ar pretējās puslodes normālajiem traktiem, izmantojot difūzijas tenzora izmeklējuma 3-dimensionālās traktogrāfijas metodi, krāsu kodētās FA kartes un krāsu kodētās šķiedru orientācijas kartes.

Mūsu pētījumā pirmo reizi tika veikta atkārtojamības indeksa analīze gan FA, gan metabolītu attiecību mērījumiem gliālu audzēju pacientiem vairākās noteiktās galvas smadzeņu zonās – audzējā, perifokālā tūskas reģionā, kā arī distālā un pretējās puses simetriskā normālas signāla intensitātes zonā.

MR spektroskopijas un difūzijas tenzora izmeklējuma kvantitatīvo mērījumu dati gliomu peritumorālajā zonā atklāja patoloģiskas izmaiņas, neskatoties uz normālo signāla intensitāti strukturālajos MR attēlos. MR spektroskopijas un difūzijas tenzora izmeklējuma kombinācija ar strukturālām MR sekvencēm uzlaboja gliāla audzēja vitālo šūnu zonas un infiltrācijas robežas noteikšanu. Tika konstatēts, ka būtiskākie parametri gliāla audzēja infiltrācijas noteikšanā pa baltās vielas šķiedru gaitu ir LL/Cr vērtību pieaugums un FA samazinājums. Papildus diagnostisko vērtību var sniegt arī NAA/Cr samazinājums un Cho/Cr pieaugums.

Mūsu pētījuma rezultāti liecina, ka LL/Cr rādītāju distālā normālā signāla intensitātes zonā var lietot kā staru/ķīmijterapijas efektivitātes kritēriju, jo tas samazinās pēc saņemtās terapijas un remisijas periodā.

Izmantojot kombinētu strukturālās MR, difūzijas tenzora izmeklējuma traktogrāfijas attēlu, krāsu kodēto šķiedru orientācijas un FA karšu metodi, bija iespējams atdiferencēt dažādu baltās vielas traktu bojājumu veidus un novērtēt terapijas efektivitāti.

SUMMARY

The doctoral thesis “Functional magnetic resonance imaging in follow-up of cerebral glial tumors” is devoted to the two most topical yet insufficiently explored glial tumors problems: glioma cell invasion real border in vivo and distinction between brain glioma recurrence and treatment related injury.

The use of conventional or structural magnetic resonance imaging (MRI) sequences in detection of glial tumor real spread before operation is limited. Pathological macro- and microscopic studies showed that the actual glial tumor cell invasion exists outside the border visible on conventional MRI. Thus, the planned amount of tumor resection and irradiation or planned chemotherapy chosen only from the structural MRI data may be insufficient. Another important, unresolved issue is the clinical and radiological distinction of glial tumor recurrence and radiation/chemotherapy induced injury, which is essential for the patient's treatment plan and prognosis.

The objective of the study was to assess the usefulness of new, functional brain information-bearing MRI sequences - magnetic resonance spectroscopy and diffusion tensor imaging – firstly, in glial brain tumor specified primary radiological diagnosis, secondly, in differentiation between glial tumor recurrence and radiation/chemotherapy-induced changes in the brain.

To achieve the objective, we analyzed 73 MRI scans of patients with typical glial brain tumors and 77 MRI scans of patients in clinical and radiological remission period after brain glioma treatment.

The quantitative parameter of diffusion tensor imaging (fractional anisotropy - FA) was measured in selected brain areas. Metabolic ratios were calculated from choline, N-acetylaspartate, lactate/lipids, myo-inositol, and creatine spectroscopic values within identical brain areas. The brain white matter tracts were reconstructed in damaged hemisphere and compared with the opposite normal hemisphere pathways using diffusion tensor imaging 3-dimensional tractography method, color coded FA maps and color coded fiber orientation maps.

This is the first study evaluating the repeatability index of FA and magnetic resonance spectroscopy measures in the tumor, zone of perifocal edema, as well as the distant and the contralateral symmetrical normal-appearing white matter.

Magnetic resonance spectroscopy and diffusion tensor imaging quantitative measurements from glioma peritumoral area revealed pathological changes, despite the normal signal intensity in structural MRI. Magnetic resonance spectroscopy and diffusion tensor imaging in combination with structural magnetic resonance examination sequences enhanced vital glial tumor cells areas and infiltration border. We suggest that increased LL/Cr ratios and decreased FA values may have the superior implications in the detecting of glial tumors extent along the white matter tracts. NAA/Cr reduction and Cho/Cr increase may provide additional diagnostic value.

Our study indicates that LL/Cr ratio in distal normal signal intensity area could be used as a radiation/chemotherapy effectiveness criteria, as this will reduce after the received treatment and in remission period.

Using a combination of structural MRI, diffusion tensor imaging tractography, color coded fiber orientation and FA maps, it was possible to differentiate between different white matter tract lesions and appreciate the efficacy of treatment.

SATURS

DARBĀ LIETOTIE SAĪSINĀJUMI.....	8
IEVADS.....	9
1. PĒTĪJUMA AKTUALITĀTE, NOVITĀTE UN PRAKTISKĀ NOZĪME	13
2. DARBA MĒRĶIS, UZDEVUMI UN HIPOTĒZES	14
2.1. Darba mērķis	14
2.2. Darba uzdevumi	14
2.3. Darba hipotēzes.....	14
3. LITERATŪRAS APSKATS	15
3.1. Epidemioloģiskie dati	15
3.2. Strukturālā magnētiskā rezonanse.....	16
3.3. Difūzijas tenzora izmeklējums.....	19
3.4. Magnētiskās rezonanses spektroskopija.....	21
3.5. Magnētiskās rezonanses perfūzija.....	25
3.6. Galvas smadzeņu gliālu audzēju ārstēšana un tās efekti	26
3.6.1. Ārstēšanas metodes	26
3.6.2. Radiācijas un ķīmijterapijas izraisīto smadzeņu bojājumu patoģenēze	27
3.6.3. Radiācijas un ķīmijterapijas izraisīto smadzeņu bojājumu magnētiskās rezonanses aina.....	29
4. PĒTĪJUMA MATERIĀLS UN METODES	35
4.1. Pacientu atlase.....	35
4.1.1. Gliāls jaunveidojums.....	37
4.1.2. Pēcterapijas izmaiņas galvas smadzenēs	37
4.2. Morfoloģiskā un imūnhistoķīmiskā izmeklēšana.....	38
4.3. Magnētiskās rezonanses protokols.....	40
4.4. Magnētiskās rezonanses attēlu pēcapstrāde	43
4.4.1. Frakcionālās anizotropijas mērījumi	45
4.4.2. Traktogrāfija.....	45

4.4.3. Magnētiskās rezonanses spektroskopija.....	60
4.5. Datu statistiskā analīze.....	62
5. REZULTĀTI	64
5.1. Gliāls jaunveidojums.....	64
5.1.1. Frakcionālās anizotropijas analīze	64
5.1.2. Metabolītu attiecību analīze	66
5.1.3. Traktogrāfijas atradne	73
5.2. Pēcterapeutiskas izmaiņas galvas smadzenēs	88
5.2.1. Frakcionālās anizotropijas analīze	88
5.2.2. Metabolītu attiecību analīze	89
5.2.3. Traktogrāfijas atradne	90
5.3. Metabolītu un FA salīdzinājums pacientiem ar gliālu jaunveidojumu un pēcterapeutiskām izmaiņām galvas smadzenēs	95
5.4. Diagnostisko testu sakrītības analīze	97
5.4.1. MRS un DTI mērījumu atkārtojamība	97
5.4.2. ROI lieluma ietekme uz FA mērījumiem.....	98
6. DISKUSIJA	100
6.1. MRS un DTI kvantitatīvie mērījumi	101
6.2. Traktogrāfija.....	110
6.3. Pētījuma ierobežojumi	114
6.4. Funkcionālo MR sekvenču izvēle	116
6.5. Diagnostisko testu sakrītība	118
6.6. Priekšnoteikumi un rekomendācijas, izmantojot MRS un DTI klīniskajā praksē	120
SECINĀJUMI	123
PUBLIKĀCIJAS UN ZIŅOJUMI PAR PĒTĪJUMA TĒMU	124
PATEICĪBAS	127
LITERATŪRAS SARAKSTS.....	128
PIELIKUMS.....	145

DARBĀ LIETOTIE SAĪSINĀJUMI

Cho	holīns
Cr	kreatīns
DTI	difūzijas tenzora izmeklējums
FA	frakcionālā anizotropija
FOV	no angļu valodas (<i>field of view</i>) – redzes lauks
LL	lipīdi un laktāti
MI	mio-inozitols
MR	magnētiskā rezonanse
MRS	magnētiskās rezonanses spektroskopija
NAA	N-acetilaspārtāts
ROI	no angļu valodas (<i>region of interest</i>) – interesējošais reģions

IEVADS

Glioma ir biežāk sastopamais primārais ļaundabīgais galvas smadzeņu audzējs (1-5). Tā sastāda apmēram 70% no pieaugušo maligniem primāriem smadzeņu audzējiem, incidence ir 6 gadījumi uz 100 000 gadā (6). Audzējs rodas no gliālām šūnām (7,8), tas var skart gan smadzeņu garozu, gan baltās vielas traktus (9).

Neskatoties uz modernu ķirurģisku tehniku, fokusētas radioterapijas un jaunu ķīmijterapijas shēmu attīstību, lielākā daļa gliālu smadzeņu audzēju recidivē (10) invazīvās augšanas dēļ (4,5,11). Pat pēc audzēja totālas rezekcijas tiek novērots slimības recidīvs netālu no audzēja primārās lokalizācijas (3). Malignām infiltratīvām smadzeņu gliomām ir tendence infiltrēt apkārtējo balto smadzeņu vielu vairāku centimetru attālumā no audzēja (12). Neskatoties uz daudziem pētījumiem, preoperatīva gliomas invāzijas robežas un rezekcijas robežas noteikšana joprojām ir viena no galvenajām problēmām onkoloģiskā neiroķirurģijā (13,14). Otra problēma neiroonkoloģijā un neiroradioloģijā ir gliāla audzēja recidīva un radiācijas/ķīmijterapijas seku diferencēšana (15-17), jo pēcterapijas periodā strukturālās MR aina bieži ir nespecifiska – gan recidīvs, gan iekaisīgās vai nekrotiskās izmaiņas sakarā ar staru/ķīmijterapiju tipiski krāj kontrastvielu.

Histopatoloģiskā analīze mūsdienās tiek uzskatīta par „zelta standartu” galvas smadzeņu gliālu audzēju diagnostikā. Tomēr šis izmeklējums prasa ķirurģisku iejaukšanos ar ievērojamu komplikāciju un mirstības risku, kā arī reizēm histoloģiskā diagnostika rada grūtības un neskaidrības pat pieredzējušiem patoloģiem.

Smadzeņu baltās vielas neinvazīva izvērtēšana, baltās vielas šķiedru vizualizācija, informācija par traktu destrūkciju, īpaši zonā ap audzēju, ir būtiska, uzstādot diagnozi, plānojot terapiju (3,18,19) un nosakot prognozi (20). Ikdienas praksē MR izmeklējums ar intravenozu kontrastvielas ievadīšanu ir galvenā papildus metode sākotnējai, neinvazīvai izmeklēšanai pacientam ar intrakraniālu veidojumu (21). Ar strukturālās MR palīdzību iespējams noteikt audzēja apjomu, bet ne audzēja infiltrācijas plašumu baltās vielas traktos (22). Tradicionālo strukturālo MR sekvenču izmantošana ir ierobežota, tās var dot maldinošus rezultātus (23), jo ir nejutīgas audzēja šūnu noteikšanā ārpus redzamās audzēja robežas (12,22), kā arī sniedz maz funkcionālas informācijas (24). Izvērtējot pacientus pēc saņemtās terapijas, lēmumu pieņemšana par tālāko taktiku var tikt apgrūtināta sakarā ar to, ka ārstēšanas radītās izmaiņas galvas

smadzenēs var simulēt audzēja recidīvu. Diferenciāldiagnostiskas grūtības rodas gan kontrastvielu krājošu, gan kontrastvielu nekrājošu izmaiņu gadījumos. Šādos gadījumos liela nozīme varētu būt modernām attēldiagnostikas metodēm, ar kurām var novērot fizioloģiskās un metaboliskās īpatnības audzējā un apkārtējos smadzeņu audos (3). Papildus konvencionālām strukturālām MR metodēm, tiek pētītas un pilnveidotas jaunas, modernas neinvazīvas funkcionālas MR metodes, kas dod papildus datus, salīdzinot ar strukturālo MR – difūzijas MR, perfūzijas MR, MRS, DTI (25-30).

MRS ir neinvazīva attēldiagnostikas metode, kas atspoguļo galvas smadzeņu vielmaiņu (31-33). Tā sniedz kvantitatīvu informāciju par galvenajiem metabolītiem, kuri tiek iesaistīti dažādos nervu sistēmas procesos (34). Šādu būtisku bioķīmisku informāciju molekulārā līmenī par smadzeņu audzējiem konvencionālās strukturālās MR metodes nesniedz (3,35). Literatūrā ir ziņojumi par dažādu metabolītu koncentrāciju vai to attiecību izmantošanu, lai noteiktu gliālu smadzeņu audzēju malignitātes pakāpi (19,29), apjomu (22) un prognozi (32). Tiek uzskatīts, ka MRS varētu mazināt neskaidrības pēc strukturālās MR izmeklējuma un mazināt ķirurģisku manipulāciju skaitu vai palīdzēt izvēlēties piemērotu biopsijas vietu, piedāvājot audu metabolītu raksturojumu no interesējošām zonām (23). MRS atradni varētu izmantot arī staru terapijas plānošanā un terapijas efektu novērtēšanā (3,19,33,36).

Paralēli pēdējā dekādē DTI sekvenca tiek attīstīta un izmantota baltās vielas traktu izvērtēšanā, mērot ūdens difūzijas pakāpi un virzienu smadzeņu audos (37-39). FA ir bieži lietots DTI mērījums, lai novērtētu smadzeņu baltās vielas struktūru. Tas ir lielāks blīvi sakopotās, paralēlās baltās vielas šķiedrās un izmainās dažādu smadzeņu slimību gadījumos, kad bojāta baltās vielas integritāte (40). MR traktogrāfija šobrīd tiek uzskatīta par izcili vērtīgu metodi konkrētu baltās vielas traktu un smadzeņu struktūru saistību vizualizācijā (41,42) gan normas, gan patoloģiskos stāvokļos, tā dod papildus informāciju ķirurģijas plānošanā (43) un pēcoperācijas novērošanā, nosakot traktu bojājumu un reorganizāciju pēc ārstēšanas (13). Ir būtiski noteikt audzēja lokalizāciju attiecībā pret baltās vielas traktiem, lai plānotu rezekcijas apjomu un samazinātu pēcoperācijas neiroloģisko deficītu (44,45). Papildus informāciju varētu sagaidīt, kombinējot MRS un DTI sekvences, izvērtējot gliālu audzēju infiltrācijas zonu (46).

Literatūrā ir norādījumi, ka modernās MR metodes (DTI, MRS) varētu uzlabot neinvazīvo diagnostiku audzēja recidīva un terapijas seku diferencēšanā (47,48). Ir ziņojumi, ka DTI var atklāt agrīnas un progresējošas difūzas izmaiņas normālas signāla intensitātes baltā vielā, kas liecina par radiācijas izraisītu demielinizāciju un mēreni

izteiktu strukturālu aksonu šķiedru bojājumu, ko nevar vizualizēt ar konvencionālo strukturālo MR (48). Tomēr, neskatoties uz vairākiem daudzsološiem pētījumu rezultātiem, funkcionālo MR metožu precizitāte un patiesā vērtība klīnisko lēmumu pieņemšanā nav plaši pielietota ikdienas praksē (17).

Līdz šim multimodāla pieeja, ietverot MRS, FA parametra un traktogrāfijas analīzi, gliālu smadzeņu audzēju raksturošanai ir mazāk izplatīta kā atsevišķu funkcionālo MR sekvenču izmantošana. Atsevišķos pētījumos analizēta MRS, difūzijas MR un perfūzijas MR izmeklējumu kombinācija ar strukturālām MR sekvencēm smadzeņu audzēju diagnostikā (29,49,50). Bijuši pētījumi par MRS un perfūzijas MR (17), MRS un difūzijas MR (51), MRS un pozitronu emisijas tomogrāfijas kombinētu izmantošanu gliomu izpētē (52). MRS un DTI kvantitatīvo parametru kombinēta analīze gliālu audzēju malignitātes pakāpes, infiltrācijas robežas noteikšanā ir veikta atsevišķos pētījumos (4,22,46). Citi autori pētījuši kombinētu DTI kvantitatīvo parametru un traktogrāfijas lomu smadzeņu audzēju diagnostikā (13,53). Literatūrā ir ziņojumi par atsevišķu funkcionālo MR metožu iespējām gliālu audzēju diagnostikā, piemēram, daudzi pētījumi analizējuši MRS nozīmi gliomu izpētē (15,20,23,32,34-36,54-62). Daudzi autori aprakstījuši DTI kvantitatīvo parametru, piemēram, FA, vidējās difuzivitātes, nozīmi gliālu audzēju diagnostikā (12,21,45,63-66). Vairāki autori pētījuši MR traktogrāfijas lomu gliālu audzēju izplatības noteikšanā smadzeņu baltajā vielā (9,39,67,68), pētītas arī MR perfūzijas iespējas gliomu diagnostikā (19).

Šajā pētījumā tika mērītas DTI kvantitatīvā parametra (FA) vērtības un MRS metabolītu attiecības (Cho/Cr, NAA/Cr, LL/Cr, MI/Cr) noteiktās smadzeņu zonās, kā arī tika rekonstruēti smadzeņu baltās vielas trakti bojātajā puslodē un salīdzināti ar pretējās puslodes normālajiem traktiem, izmantojot DTI 3-dimensionālās traktogrāfijas metodi, krāsu kodētās FA kartes un krāsu kodētās šķiedru orientācijas kartes. Līdz šim literatūrā šāda multimodāla pieeja gliālu audzēju izpētē nav plaši aprakstīta.

Lai arī dažādu pētījumu rezultāti liecina, ka DTI un MRS kvantitatīvie mērījumi var dot papildus informāciju gliālu audzēju diagnostikā un novērošanā, nepieciešams noteikt šo testu atkārtojamību, lai tos plašāk varētu izmantot klīniskā praksē. Tomēr MRS un DTI mērījumu atkārtojamība līdz šim nav plaši izpētīta (69). Vēl mazāk atkārtojamības pētījumu ir veikti tieši gliālu smadzeņu audzēju pacientiem. Izanalizējot literatūru, tikai atsevišķi pētījumi ziņojuši par DTI un MRS testu atkārtojamību, šie pētījumi analizējuši vienīgi individuālu metabolītu nevis to attiecību mērījumu atkārtojamību tikai audzējā (70), atsevišķi autori pētījuši individuālu

metabolītu mērījumu atkārtojamību galvas smadzenēs veseliem pacientiem (71-74), tomēr šajos pētījumos netika aprēķināts atkārtojamības indekss. Vienā no pētījumiem tika analizēts atkārtojamības koeficients FA mērījumiem glioblastomās, tomēr šajā pētījumā mērījumi tika veikti audzējā, bet nebija izvērtētas peritumorālās zonas un kontralaterālā baltā viela (64). Izanalizējot literatūru, līdz šim nav veikti pētījumi par MRS un DTI kvantitatīvo rādītāju atkārtojamības indeksa analīzi peritumorālās zonās, kā arī kontralaterālā normālā smadzeņu vielā. Mūsu pētījumā pirmo reizi tika veikta atkārtojamības indeksa analīze gan FA, gan metabolītu attiecību mērījumiem gliālu audzēju pacientiem vairākās noteiktās galvas smadzeņu zonās – audzējā, perifokālā tūskā, distālā un kontralaterālā normālas signāla intensitātes zonā.

1. PĒTĪJUMA AKTUALITĀTE, NOVITĀTE UN PRAKTISKĀ NOZĪME

1. Pirmo reizi Latvijā veikts pētījums par MRS un DTI nozīmi gliāla smadzeņu jaunveidojuma diagnostikā un terapijas efektu izvērtēšanā.
2. Pirmo reizi lietota multimodāla pieeja gliālu audzēju izpētē, kombinējot strukturālo MR, MRS un DTI kvantitatīvo parametru analīzi, DTI 3-dimensionālo traktogrāfiju, krāsu kodētās FA kartes un krāsu kodētās šķiedru orientācijas kartes.
3. Klīniskā praksē aprobēta MR traktogrāfijas metodoloģija.
4. Pētījuma rezultātā iegūti dati par DTI spēju diferencēt dažādus baltās vielas traktu bojājumu veidus gliāla audzēja izplatīšanās rezultātā, kas ir svarīgi pirmsoperācijas plānošanā un terapijas efektivitātes noteikšanā.
5. Mūsu pētījumā pirmo reizi tika veikta atkārtotam indeksa analīze gan FA, gan metabolītu attiecību mērījumiem gliālu audzēju pacientiem vairākās noteiktās galvas smadzeņu zonās – audzējā, perifokālā tūskā, distālā un kontralaterālā normālas signāla intensitātes zonā.
6. Iegūti jauni dati par MRS un DTI nozīmi gliāla audzēja vitālo šūnu zonas un infiltrācijas robežas noteikšanā.
7. Noteikti būtiskākie MR parametri staru/ķīmijterapijas efektivitātes novērtēšanā.
8. Izstrādāti ieteikumi DTI un MRS izmeklējumu veikšanai klīniskajā praksē.
9. Mūsu izstrādātais MR protokols galvas smadzeņu gliālo audzēju izmeklēšanai uzlabo radioloģiskās diagnostikas precizitāti gan pacientiem ar pirmreizēji atklātu galvas smadzeņu gliomu, gan atkārtota izmeklējuma gadījumā, izvērtējot terapijas efektivitāti un blakusefektus. Precīza diagnostika paver iespēju izvēlēties piemērotāko ārstēšanas veidu, tādējādi uzlabot dzīves kvalitāti, pagarināt bezrecidīva periodu un dzīvildzi.

2. DARBA MĒRĶIS, UZDEVUMI UN HIPOTĒZES

2.1. Darba mērķis

Izvērtēt DTI un MRS iespējas galvas smadzeņu gliālu audzēju radioloģiskā diagnostikā, terapijas radīto izmaiņu un prolongētas augšanas diferencēšanā.

2.2. Darba uzdevumi

1. Izpētīt **FA** rādītāju izmaiņas noteiktās interesējošās zonās – audzējā, tūskas zonā, pēcterapijas bojājuma zonā, distālā normālas signāla intensitātes zonā un kontralaterālā normālā smadzeņu baltā vielā.
2. Apkopot un analizēt MRS datus - dažādu **metabolītu attiecības** – identiskās interesējošās zonās pacientiem ar gliālu audzēju un pēcterapijas izmaiņām galvas smadzenēs.
3. Noteikt **MR traktogrāfijas** iespējas baltās vielas šķiedru bojājumu raksturošanā gliālu audzēju pacientiem un pielietotās terapijas rezultāta izvērtēšanā.

2.3. Darba hipotēzes

1. Gliālam smadzeņu audzējam un tā perifokālāi zonai ir raksturīgas atšķirīgas MRS neironālo marķieru vērtības un to savstarpējās attiecības, specifiskas izmaiņas smadzeņu baltās vielas traktos un kvantitatīvas atšķirības difūzijas anizotropijas parametros, kas ļauj radioloģiski noteikt audzēja izplatību tā vizuāli neizmainītā perifokālā zonā.
2. Radiācijas un/vai ķīmijterapijas izraisītu smadzeņu vielas bojājumu un audzēja recidīvu ir iespējams savstarpēji diferencēt, pamatojoties uz atšķirībām MRS neironālo marķieru un difūzijas anizotropijas parametros.

3. LITERATŪRAS APSKATS

3.1. Epidemioloģiskie dati

Primārie smadzeņu audzēji sastāda apmēram 50% no visiem intrakraniāliem jaunveidojumiem. Aptuveni 50% no visām gliomām un 20% no visiem primāriem intraaksiāliem audzējiem ir glioblastomas. Glioblastoma ir otrs biežākais intrakraniālu slimību nāves cēlonis pēc smadzeņu infarkta. Primārie smadzeņu audzēji ir vadošais onkoloģiskais nāves iemesls pacientiem, kas jaunāki par 35 gadiem, un otrs straujāk augošais audzēja nāves cēlonis pacientiem pēc 65 gadu vecuma. Amerikas Savienotās Valstīs katru gadu jauns audzējs ir atklāts ap 1,5 miliona gadījumos, bet vairāk nekā pusmiljons iedzīvotāju ik gadus nomirst no audzēja. Lai gan no jauna diagnosticēto primāro smadzeņu audzēju skaits (aptuveni 18 000/gadā Amerikas Savienotajās Valstīs, 1,4% no visiem audzējiem) ir salīdzinoši mazs, tas prasa apmēram 13 000 dzīvības katru gadu, 2,4% no visiem nāves gadījumiem audzēja dēļ. Tiek ziņots, ka smadzeņu audzēju incidence pēdējos gados pieaug, lai gan lielākā daļa no pieauguma tiek saistīta ar precīzāku diagnostiku, īpaši MR izmeklējumu (7).

Situāciju Latvijā raksturo Veselības ekonomikas centra dati, kur apkopots pacientu skaits ar ļaundabīgiem galvas smadzeņu un citu nervu sistēmas daļu audzējiem (SSK-10 kods: C70-C72) (75,76) (3.1. tabula).

3.1. tabula

Pacientu skaits ar galvas smadzeņu un citu nervu sistēmas daļu audzējiem (SSK-10 kods: C70-C72) Latvijā no 2007. gada līdz 2011. gadam (75,76)

Gads	Absolūtajos skaitļos	Uz 100 000 iedzīvotāju
2007.	233	10,2
2008.	192	8,5
2009.	233	10,3
2010.	261	11,7
2011.	234	11,4

Izanalizējot 2011.gadā Latvijā uzskaitē uzņemto pacientu sadalījumu pa ļaundabīgā audzēja lokalizācijām absolūtos skaitļos, galvas smadzeņu un citu nervu sistēmas daļu audzēji (SSK-10 kods: C70-C72) ieņēma 15.vietu (pēc krūts; trahejas, bronhu, plaušu; citu ādas audzēju; priekšdziedzera; limfātisko, asinsrades audu; resnās

zarnas; nieres, nieres bļodiņas; taisnās zarnas, rekto-sigmoidālās daļas, anusa; kuņģa; urīnvada, urīnpūšļa; aizkuņģa dziedzera; dzemdes ķermeņa; olnīcas; dzemdes kakla ļaundabīgajiem audzējiem). Galvas smadzeņu un citu nervu sistēmas daļu audzēji 2011.gadā sastādīja 2,09% no Latvijā uzskaitē ņemtajiem pacientiem ar ļaundabīgiem audzējiem (76).

3.2. Strukturālā magnētiskā rezonanse

Strukturālā MR tiek lietota ikdienas praksē gliālu audzēju primārā diagnostikā, novērošanā un kontrolē (16,49). Tā ir būtiska sākotnējās diagnozes uzstādīšanai (28) un ir obligāti iekļaujama smadzeņu audzēja pacienta izmeklēšanas protokolā (77). Strukturālās konvencionālās MR mērķis ir atainot normālo un patoloģisko anatomiju. Tā izcili ataino smadzeņu balto un pelēko vielu, veidojuma lokalizāciju, demonstrē tumora redzamo apjomu, veidojuma strukturālās pazīmes un attiecības ar apkārtējām struktūrām, peritumorālās zonas izmaiņām. Tomēr precīzu audzēja robežu ar strukturālo MR noteikt nav iespējams (49), jo redzamā audzēja daļa ir mazāka kā reālā izplatība.

Strukturālās MR atradne, kas norāda par audzēja prolongētu augšanu: pieaugoša kontrastvielas krāšanās, masas efekts, tūska vai patoloģiska signāla intensitāte T2 un FLAIR attēlos (16). Pēckontrasta T1 MR tiek uzskatīta par ļoti svarīgu (pat „zelta” standarta) attēldiagnostikas metodi centrālās nervu sistēmas audzēju atklāšanā un kontrolē, pamatojoties uz hematoencefālās barjeras bojājumu vai patoloģisku vaskularizāciju (7,77,78). Tomēr šo attēlu interpretācija reizēm var dot maldinošus rezultātus, jo kontrastvielas krāšanos var izraisīt mikrošēmiski bojājumi tūlīt pēc operācijas vai staru terapijas, kas tāpat rada hematoencefālās barjeras bojājumu un var simulēt agrīnu audzēja progresiju (47).

Konvencionālā strukturālā MR tiek izmantota smadzeņu audzēju malignitātes pakāpju noteikšanā, tomēr daudzos gadījumos tās iespējas noteikt malignitāti ir ierobežotas (59,61,62,79,80). Literatūrā ir norādījumi, ka augstas un zemas malignitātes gliomu MR atradne var būt līdzīga. Tradicionāli kontrastēšanās apjoms tiek izmantots kā malignitātes pazīme: lielākā daļa augstas malignitātes gliomām raksturīga mērena līdz izteikta kontrastvielas krāšanās, bet zemas malignitātes gliomām – minimāla vai iztrūkstoša kontrastēšanās. Tomēr šis kontrastēšanās veids ne vienmēr ticami atšķir augstas un zemas malignitātes gliomas. Apmēram 20% zemas malignitātes gliomu

kontrastējas, bet apmēram 1/3 kontrastvielu nekrājošas gliomas ir augstas malignitātes pakāpes (80).

Detalizēti raksturojot atsevišķu gliālu audzēju izplatību un strukturālās MR pazīmes, **astrocitoma** sastāda 25-30% no pieaugušo gliomām. Tipiskākā radioloģiskā atradne literatūrā ir aprakstīta kā fokāls vai difūzs, kontrastvielu nekrājošs baltās vielas veidojums (80,81). T1 attēlā astrocitoma ir homogēna, hipointensa, var izplatīties baltā vielā un blakus esošā smadzeņu garozā, šķiet labi norobežota, bet infiltrē apkārtesošos smadzeņu audus, nav raksturīgi kalcināti un cistas, reti ir hemorāģijas un perifokāla tūska. T2 un FLAIR attēlos tā ir homogēna, hiperintensa. T1 attēlā pēc kontrastvielas ievadīšanas parasti nekrāj kontrastvielu. Kontrastēšanās var liecināt par transformāciju uz augstāku malignitātes pakāpi (81).

Anaplastiska astrocitoma sastāda 25% no gliomām. Tipiskākā radioloģiskā atradne: infiltratīvs veidojums, kas pārsvarā iesaista balto vielu, variabla kontrastēšanās – tipiski nekontrastējas, bet var būt fokāla vai perēkļaina kontrastēšanās (81,82). T1 attēlā veidojums smadzeņu baltā vielā ir jauktas intensitātes no izo- līdz hipointensam, reti – kalcināti, hemorāģijas, cistas; var ieaugt blakusesošā smadzeņu garozā. T2 un FLAIR attēlos audzējs ir heterogēni hiperintenss; var izskatīties norobežots, bet infiltrē blakusesošo smadzeņu vielu. T1 attēlā pēc kontrastvielas ievadīšanas parasti kontrastvielu nekrāj; retāk – fokāla, nodulāra, homogēna, perēkļaina kontrastēšanās. Gredzenveida kontrastēšanās gadījumā ir aizdomas par glioblastomu (81).

Glioblastoma ir visbiežākais primārais smadzeņu audzējs. Tas sastāda aptuveni 12-15% no visiem intrakraniāliem audzējiem un 50-60% no astrocitāra tipa audzējiem. Tipiskākā radioloģiskā atradne: bieza, neregulāri kontrastējusies patoloģisku audu masa, kas apņem nekrotisku centrālo daļu. T1 attēlā redzams neregulārs, izointenss, hipointenss baltās vielas veidojums; bieži sastopamas nekrozes, cistas, bieza, neregulāra kontūra; var būt subakūtas hemorāģijas. T2 attēlā veidojums ir heterogēns, hiperintenss ar perifokālu audzēja šūnu infiltrāciju/vazogēnu tūsku; tumora šūnas izplatās tālu aiz izmainītās signāla intensitātes zonas; var būt redzamas nekrozes, cistas, hemorāģijas, šķidrums/sabrukušo audu līmeņi, plūsmas signāla iztrūkumi (neovaskularitāte). FLAIR attēlā veidojums ir heterogēns, hiperintenss ar perifokālu infiltrāciju/vazogēnu tūsku. T2*GRE attēlā - hemorāģiski ieslēgumi. T1 attēlā pēc kontrastvielas ievadīšanas bieza, neregulāri kontrastējusies patoloģisku audu masa, kas apņem nekrotisku centrālo daļu; kontrastēšanās var būt solīda, gredzenveida, nodulāra vai perēkļaina (81).

Oligodendroglioma sastāda 5-25% no visām gliomām. Tipiskākā radioloģiskā atradne: daļēji kalcinēts subkortikāls/kortikāls veidojums pieaugušajiem pusmūža vecumā. T1 attēlā veidojums lielajā smadzeņu puslodē ir hipointenss vai izointenss ar pelēko vielu; tipiski heterogēns; lokalizēts kortikāli un subkortikāli ar kortikālu izplatību; var izskatīties labi norobežots ar minimālu perifokālu tūsku. T2 attēlā tipiski heterogēns (sakarā ar kalcinātiem, cistiskām izmaiņām, asins produktiem), hiperintenss; var izskatīties labi norobežots ar minimālu tūsku; tipiski infiltrē apkārtesošo smadzeņu garozu; reti – hemorāģijas, nekrozes, ja vien nav anaplāzijas; var ieaugt, erodēt galvaskausu. FLAIR attēlā veidojums tipiski ir heterogēns, hiperintenss; raksturīga apkārtesošās smadzeņu garozas infiltrācija; veidojums var izskatīties labi norobežots, bet ir infiltratīvs. T1 attēlā pēc kontrastvielas ievadīšanas tipiski vērojama heterogēna kontrastēšanās; kontrastējas ~50% veidojumu; reti – leptomeningeāla kontrastēšanās (81).

Anaplastiska oligodendroglioma. 20-50% oligodendrogliomu ir anaplastiskas. Tipiskākā radioloģiskā atradne: kalcinēts veidojums pieres daivā, kas infiltrē garozu/subkortikālo balto vielu. T1 attēlā veidojums ir heterogēns, hipointenss, infiltratīvs; var izskatīties labi norobežots; var būt asins produkti, tūska, nekroze, kortikāla izplatība. T2 attēlā veidojums ir heterogēns (kalcinātu, cistisku izmaiņu, asins produktu dēļ), hiperintenss, infiltratīvs; tipiski izplatās apkārtesošā smadzeņu garozā; var būt vērojamas hemorāģijas, nekrozes. FLAIR attēlā veidojums ir heterogēns, hiperintenss, infiltratīvs; tipiski izplatās apkārtesošā smadzeņu garozā. T1 attēlā pēc kontrastvielas ievadīšanas vērojama variabla kontrastēšanās; jauna kontrastēšanās varētu norādīt par malignu transformāciju; 50% no oligodendrogliomām kontrastējas, biežāk kontrastējas anaplastiskas oligodendrogliomas (6,81).

Pleomorfa ksantoastrocitoma ir rets, parasti zemas malignitātes astrocītisks audzējs, kas tipiski sastopams gados jauniem cilvēkiem (83). Sastop retāk nekā 1% no visām astrocitomām (81,84). Tipiskākā radioloģiskā atradne: supratentoriāls kortikāls veidojums ar blakusesošu kontrastvielu krājošu durālu „asti”; tipiski cista un kontrastējies murāls mezgls. T1 attēlā veidojums ir hipointenss vai izointenss attiecībā pret pelēko vielu; var būt jaukta signāla intensitāte; cistiskā daļa izointensa cerebrālam šķidrums; reti var būt kombinācija ar kortikālu displāziju. T2 un FLAIR attēlos veidojums ir hiperintenss vai jauktas intensitātes; cistiskā daļa izointensa cerebrālam šķidrums. T1 attēlā pēc kontrastvielas ievadīšanas parasti vērojama mērena vai izteikta, labi norobežota kontrastēšanās; kontrastējušies apkārtējie smadzeņu

apvalki, aptuveni 70% vērojama durāla „aste”, kontrastējies mezgls bieži atrodas virspusēji, tuvu smadzeņu apvalkiem; reti – dziļa audzēja izplatība, distantas metastāzes (81). Izšķir divus tipus, kas novērojami radioloģiski – cistiska masa, kas satur murālu mezglu (70%) un dominējošs solīds veidojums, kas var saturēt cistiskus apvidus (30%). Perifokāla tūska ir bieži sastopama. Vistipiskākā atradne – virspusēja lokalizācija, leptomeningeāls kontakts, solīdā komponenta kontrastvielas krāšanās (83).

Astroblastoma ir rets gliāls audzējs – 0,5-2,8% no gliomām. Tipiskākā radioloģiskā atradne: liels, hemisferāls, labi norobežots solīds un cistisks veidojums ar sīkām cistām. T1 attēlā veidojums ir solīds/cistisks, solīdā komponente hipointensa. T2 un FLAIR attēlos solīds un cistisks veidojums, solīdā daļa heterogēna ar multiplām sīkām cistām; solīdā daļa izointensa pelēkai vielai; relatīvi iztrūkst peritumorāla hiperintensitāte. T1 attēlā pēc kontrastvielas ievadīšanas heterogēna solīdā komponenta kontrastēšanās, cistiskajai daļai gredzenveida kontrastēšanās (81). Biežākās pazīmes – demarkācija (labi norobežots), heterogēna kontrastvielas krāšanās, gredzenveida kontrastēšanās, multicistiska struktūra. Retāk sastopamas pazīmes – intraventrikulāra lokalizācija, intraturmorāla hemorāģija ar dažādas intensitātes šķidruma līmeņiem, durālā „aste” (85).

3.3. Difūzijas tenzora izmeklējums

DTI ir MR metode, kas pamatojas uz difūzijas anizotropijas fenomenu nervu audos, tā raksturo ūdens difūzijas apjomu un virzienu (68,77,86,87). 1994.gadā Bassers ar kolēģiem pirmo reizi ieteica DTI, kas deva informāciju par audu mikrostruktūru, to fizioloģisko stāvokli, ko nesniedza skalārie lielumi – T1, T2, protonu densitāte vai šķietamais difūzijas koeficients (88). DTI mēra ūdens difūziju 3-dimensionālā telpā (89), lietojot spēcīgus virziena gradientus vismaz sešos virzienos (18,44,90,91). Ūdens protonu pārvietošanās 3-dimensionālā telpā ir ātrāka šķiedru virzienā un lēnāka perpendikulāri aksoniem vai mielīna šķiedrām (41,43,87,88,92,93). Nosakot virzienu, kurā notiek ātrākā difūzija, tiek iegūti norādījumi par nervu šķiedru virzienu (43).

Rekonstruējot DTI primāros attēlus, iespējams iegūt dažādas attēlu kartes, kas dod atšķirīgu papildus informāciju – pelēkās skalas DTI kartes ar kvantitatīviem FA mērījumiem, krāsu kodētās FA kartes FA vizuālai novērtēšanai, 2-dimensionālas krāsu kodētās šķiedru orientācijas kartes un 3-dimensionālu traktogrāfiju (38,39,43,89,94-96).

FA mērījumi dod iespēju kvantitatīvi novērtēt baltās vielas integritāti, nosakot molekulāro difūziju (43). FA ir visplašāk lietotais DTI mērījums (67,87,88,97), kas norāda difūzijas virziena pakāpi (98). Tā vērtības variē no 0 izotropiskas difūzijas gadījumā līdz 1, kas liecina par pilnīgi lineāru difūziju (43,97,99). Ja ūdens molekulas plūst brīvi jebkurā virzienā, piemēram, cerebrospinālā šķidrumā, tā ir izotropiska difūzija (44) ar zemām FA vērtībām (91,97). Anizotropiskas difūzijas gadījumā molekulārā kustība nav vienāda visos virzienos. Dažādas bioloģiskās barjeras, piemēram, šūnu membrānas, asinsvadi, mielinizēti smadzeņu baltās vielas trakti, citu šūnu (glijas šūnu) klātbūtne traucē ūdens molekulu kustībai (ierobežo difūziju) perpendikulāri šķiedrām, tādēļ ātrāka ūdens plūsma notiek paralēli šķiedrām un FA vērtības būs augstas (18,21,41,44,89,90,97,99). Anizotropijas fenomenu var atainot matemātiski ar tā saukto difūzijas elipsoīdu jeb tenzoru (100). FA mērījumi norāda par smadzeņu baltās vielas traktu integritāti. Aksonu integritātes vai citu smadzeņu struktūru bojājums var mazināt ūdens difūziju noteiktā virzienā un samazināt FA vērtības (91).

MR traktogrāfijas pamatā arī ir ūdens anizotropiskā difūzija (97). Taktogrāfija ļauj neinvazīvi *in vivo* vizualizēt mikroarhitektoniku neirālos audos, dod iespēju grafiski 3-dimensionāli rekonstruēt atsevišķus smadzeņu baltās vielas traktus, kas iepriekš nebija iespējams (18,38,41,44,45,67,92,93,101-104). Pamatojoties uz šķiedru lokalizāciju, trajektoriju un apvidiem, ko tās savieno, galvas smadzeņu baltās vielas traktus iedala trīs sistēmās: asociatīvās, komisurālās un projekciju šķiedrās (43). Ar DTI traktogrāfijas palīdzību iespējams iegūt informāciju par tumora attiecībām ar traktiem (68,86). Literatūras dati norāda, ka audzēja šūnu infiltrācija apkārtesošā smadzeņu baltā vielā var izraisīt traktu tūsku, infiltrāciju, dislokāciju, deviāciju, paplašināšanos, destrukciju, pārrāvumu (9,18,22,39,45). Šādu būtisku, detalizētu informāciju konvencionālā MR nedod (18). Tomēr iespējami arī gadījumi, kad patoloģiskās signāla intensitātes apvidū, ko vēro strukturālajos MR attēlos, var būt anatomiski neizmainīti trakti (9).

Krāsu kodētās šķiedru orientācijas kartēs krāsas ataino tenzora virzienu un norāda šķiedru gaitu. Ar sarkanu apzīmē šķiedru gaitu no labās uz kreiso vai no kreisās uz labo pusi, ar zaļu – priekšēji-mugurēju virzienu, ar zilu – augšēji-apakšēju jeb kraniokaudālu virzienu (42-44,92,96). Pārējās krāsas norāda par slīpu šķiedru gaitu (105).

Smadzeņu difūzijas MR klīniskajā neiroradioloģijā sāka lietot 1990to gadu sākumā akūtās smadzeņu išēmijas diagnostikai. Metodei strauji attīstoties un atklājot DTI, uzlabojās attēlu kvalitāte, tā tika izmantota arī citu patoloģiju diagnostikai (97). FA tiek izmantots kā baltās vielas deģenerācijas rādītājs daudzu slimību gadījumos - demielinizējošu slimību (multiplās sklerozes), neurodeģeneratīvu slimību (amiotropās laterālās sklerozes, Alcheimera slimības, parkinsonisma slimības, Hantingtona slimības), smadzeņu audzēju, išēmisku slimību, asinsvadu malformāciju, difūza aksonāla bojājuma, HIV, iedzimtu anomāliju, epilepsijas, psihiatrisku saslimšanu (depresijas, posttraumatiska stresa sindroma, šizofrēnijas), smadzeņu toksisku bojājumu, smadzeņu attīstības un normālās novecošanas diagnostikā (21,72,88,98-101,106-109). Sākotnēji DTI tika izmantots galvas smadzeņu vizualizēšanai, tam sekoja muguras smadzenes, atsevišķi perifērie nervi, piemēram, *plexus brachialis* (95,101). Latvijā DTI izmeklējumu ieviesa 09.01.2008. slimnīcā „Gaiļezers”, kad tika atklāta jaunā 1,5T MR iekārta.

3.4. Magnētiskās rezonanses spektroskopija

MRS ir metode, kas ļauj neinvazīvi mērīt smadzeņu metabolītus noteiktās interesējošās smadzeņu zonās (33,35,36,90,110,111). Galvenie smadzeņu metabolīti, ko nosaka ar MRS, ir NAA, Cho, Cr, lipīdi, laktāti, MI (90,112). MRS var veikt kā papildus izmeklējuma sēriju pēc konvencionālām sekvencēm viena MR izmeklējuma ietvaros. Atšķirībā no strukturālās MR, kas ataino anatomiskās izmaiņas saistībā ar jaunveidojumu, MRS sniedz informāciju par audu bioķīmiju un spēj noteikt patoloģiskās metaboliskās izmaiņas audzēja audos (29,79,113).

MRS izšķir vienas tilpuma vienības (angliski - *voxel*) tehniku un daudztilpumu vienību (angliski - *multivoxel*) tehniku, pēdējo minēto mēs izmantojam arī šajā pētījumā. Daudztilpumu vienību jeb multivokseļu tehnika attiecas uz ķīmiskās nobīdes izmeklējumu (angliski - *chemical shift imaging*), kas apvieno MR izmeklējuma un spektroskopijas īpatnības, sniedzot datus no multipliem blakusesošiem vokseļiem ar iespēju ietvert visas galvas smadzenes (114). Salīdzinot ar viena vokseļa tehniku, multivokseļu izmeklējuma priekšrocība ir iespēja vienlaicīgi iegūt vairākus spektrus, tādējādi ir iespējams izvērtēt vairākas interesējošās zonas vienā izmeklējumā (115).

MRS izmantoto galveno smadzeņu metabolītu raksturojums apkopots tabulā (3.2. tabula). Katram metabolītam raksturīga noteikta vieta spektrālā līknē atkarībā no rezonanses frekvences, ko izsaka miljona daļās - ppm (no angļu valodas - *parts per million*): MI 3,5-3,6ppm, Cho 3,2ppm, Cr 3,0ppm un 3,9ppm, NAA 2,0ppm, lipīdi 0,9-1,5ppm, laktāti 1,3ppm, LL komplekss 0,8-1,3ppm (35,113,116-118).

3.2. tabula

MRS izmantoto galveno smadzeņu metabolītu raksturojums

Metabolīts	Raksturīgākās īpašības	Izmaiņas dažādu galvas smadzeņu patoloģiju gadījumos
NAA	Neironālais jeb aksonālais marķieris - neironu integritātes, densitātes, funkcionalitātes rādītājs. Tas norāda par normāli funkcionējošu neironu klātbūtni. Ļoti sensitīvs, bet nespecifisks neironāls marķieris, jo atrodams gandrīz tikai neironos un saistīts ar neirāliem procesiem (3,22,30, 54,78,90,112,119-123).	NAA samazinājums saistīts ar neironu bojāeju vai bojājumu, kā arī ar neironu aizvietošanu ar citām šūnām, piemēram, audzēja šūnām (124). Tā koncentrācija samazinās dažādu smadzeņu baltās vielas patoloģiju gadījumos, kad nelabvēlīgi ietekmēta neironu integritāte (61,78,111), tāpēc atradne ir nespecifiska, piemēram, leikodistrofijas, multiplās sklerozes (125,126), Alcheimera slimības (90,112,122), ekstrapontīnas mielinolīzes (127), agrīnas smadzeņu HIV infekcijas gadījumā bazālos ganglijos un pieres daivu baltajā vielā (128), Leigh sindroma jeb subakūtas nekrotizējošās encefalopātijas (26), ļaundabīgu audzēju (3,30, 129,130), centrālas neurocitomas (131), limfomas gadījumā (25). NAA samazinās, pieaugot gliālu audzēju malignitātes pakāpei (19,29,35).
Cho	Šūnu membrānu marķieris - norāda par palielinātu šūnu membrānu un mielīna apriti. Cho līmenis atspoguļo šūnu proliferāciju, demielinizāciju, gliozu vai nekrozi. Cho pīķis ir viens no galvenajiem MRS komponentiem gan normālajos, gan patoloģiskajos smadzeņu audos (3,22,30,35,52,54,61, 78,119,121-123,132).	Cho pieaugums tiek novērots palielinātas celularitātes, aktīvas proliferācijas vai agrīnas nekrozes zonās, jo Cho pieaugums norāda par membrānu sintēzi vai remodelāciju/degradāciju (3,54). Cho līmenis pieaug iekaisumu gadījumos (3,30,61,90,129), agrīnas smadzeņu HIV infekcijas gadījumā bazālos ganglijos un pieres daivu baltajā vielā (128), tuberkulomās (113), demielinizācijas gadījumos (121,125,130), smadzeņu audzējos (3,30,61,90,129), centrālā neurocitomā (131), limfomās (25). Cho līmenis palielinās, pieaugot malignitātes pakāpei (19,29). Augstāks Cho līmenis ir gliomu proliferācijas aktivitātes rādītājs (52). Cho nav vērojams abscesos (113).

3.2. tabulas turpinājums

Metabolīts	Raksturīgākās īpašības	Izmaiņas dažādu galvas smadzeņu patoloģiju gadījumos
Cr	Enerģijas metabolisma marķieris, norāda par enerģijas krājumiem (22,30,61,78,90,118,119,122,129).	Cr tiek uzskatīts par stabilu metabolītu un to lieto kā references rādītāju relatīvo metabolītu daudzuma aprēķināšanā un kā iekšējo standartu pārējo smadzeņu metabolītu izmaiņu novērtēšanā (3,78,119,123,124,133). Tomēr tas var samazināties pie smadzeņu audzējiem (54,61). Novērota arī Cr samazināšanās, pieaugot malignitātes pakāpei (29).
Lipīdi	Šūnu membrānu destrukcijas un audu nekrozes marķieris (3,30,118,124,134). Lipīdu signāla klātbūtne vienmēr ir patoloģiska (113). Tomēr to var novērot apkārtējo audu (kaulaudu, zemādas taukaudu) „kontaminācijas” rezultātā, kad vokselis ir virspusējs (124).	Lipīdi palielinās išēmijas zonās (113,134), multiplās sklerozes gadījumā (134), īpaši akūtos multiplās sklerozes perēkļos (113) un tumorozās multiplās sklerozes gadījumā (125), Šegrēna-Larsona sindroma gadījumā (135), infekcijās, radiācijas izraisītos bojājumos, abscesos, akūtos iekaisumos (113), limfomās (25,90), audzējos (113). Palielinās, pieaugot malignitātes pakāpei. Ki-67 indekss korelē ar lipīdu koncentrāciju, kas palielinās paralēli ar malignitātes pieaugumu (29).
Laktāti	Anaerobās glikolīzes produkti (3,26,30,78,118,124,129). Nav vērojami normālos smadzeņu audos (124). Bieži atrodami nekrotiskos audos (118).	Pieaug smadzeņu išēmijas, hipoksijas, epilepsijas, metabolu saslimšanu, akūtu iekaisumu gadījumos (129), piogēnos, tuberkulozes, sēņu abscesos (113), mitohondriālo encefalopātiju - Leigh sindroma jeb subakūtas nekrotizējošās encefalopātijas gadījumā (26), tumorozās multiplās sklerozes gadījumā (125), nekrotisku un cistisku audzēju gadījumos (129), tai skaitā - centrālā neurocitomā (131), glioblastomās (113). Laktāti palielinās, pieaugot malignitātes pakāpei (29).
MI	Gliāls marķieris, astrocītu aktivitātes marķieris. Norāda par gliālo šūnu proliferāciju vai gliozī. Darbojas kā osmolīts, piedalās hormonu receptoru mehānismā. MI ir cukuram līdzīga molekula, kas atrodama astrocītos (gliālās šūnās). Nav sastopams neirālās šūnās (29,30,58,112,116,123,124,127,131,136). MI ir metabolīts, kas rodas no glikozes, tas ir lielākais smadzeņu osmolīts (122).	MI līmenis var liecināt par gliozī, membrānu disfunkciju, citoskeleta patoloģiju (3,90). MI samazinās gliālu šūnu bojājuma gadījumā, pieaug gliālu šūnu aktivācijas vai proliferācijas rezultātā (124). MI normā ir palielināts jaundzimušajiem (116). Tas pieaug arī daudzu patoloģiju gadījumos – Alcheimera slimības gadījumā (112,116,122,136), nieru mazspējas, cukura diabēta, bipolāru slimību, hipoksijas, hiperosmolāru stāvokļu, traumatisku smadzeņu bojājumu gadījumos, pēc jaundzimušo encefalopātijas (116), ekstrapontīnas mielinolīzes gadījumā (127), agrīnas smadzeņu HIV infekcijas gadījumā bazālos ganglijos un pieres daivu baltajā vielā (128). Pieaug gan labdabīgos, gan ļaundabīgos smadzeņu audzējos (136), īpaši

3.2. tabulas nobeigums

Metabolīts	Raksturīgākās īpašības	Izmaiņas dažādu galvas smadzeņu patoloģiju gadījumos
		tipisks MI pieaugums raksturīgs smadzeņu gliomatozei un hemangiopericitomai (116). Palielināts MI līmenis korelē ar zemas malignitātes gliomām (116,124).

Metabolītu absolūtie lielumi ikdienas praksē netiek bieži izmantoti (124). Viens no izplatītākajiem MR spektra analīzes veidiem ir izvērtēt metabolītu attiecības (35,90) un salīdzināt tās patoloģiskos audos ar normāliem audiem – vai nu ar kontralaterālo normālo smadzeņu puslodi vai identiskām zonām veselam kontroles indivīdam (124). **NAA/Cr** attiecības samazinās, palielinoties malignitātes pakāpei (23), agrīnas smadzeņu HIV infekcijas gadījumā bazālos ganglijos un pieres daivu baltajā vielā (128), iedzimtu patoloģiju gadījumos izmainītajos baltās vielas apvidos pie hemimegalencefālijas, liencefālijas, pahigīrijas, polimikrogīrijas, retāk šizencefālijas (42), *nucleus caudatus* līmenī Kreicfelda-Jākoba slimības gadījumā (111), pie narkolepsijas ar katalepsiju (120), multiplās sklerozes gadījumā (126). Vairākos pētījumos konstatēts, ka **Cho/Cr** attiecība palielinās smadzeņu audzējos (61), pieaugot audzēja malignitātes pakāpei (20,23,29,35). Pieaug agrīnas smadzeņu HIV infekcijas gadījumā bazālos ganglijos un pieres daivu baltajā vielā (128). **LL/Cr** pieaug, palielinoties audzēja malignitātes pakāpei (20). **MI/Cr** attiecība samazinās, palielinoties malignitātes pakāpei (29). Pieaug agrīnas smadzeņu HIV infekcijas gadījumā bazālos ganglijos un pieres daivu baltajā vielā (128). Vislielākās MI/Cr attiecības novērotas hemangiopericitomās un meningiomās, tām seko kortikāla displāzija, zemas malignitātes pakāpes gliomas, glioblastomas, limfomas, demielinizējošas izmaiņas un toksoplazmoze (116).

MRS tika aprobēta 1980.gadā kopā ar MR kā viena otru papildinoša metode (79). MRS metodi klīniskā praksē sāka izmantot 1990.gadā (124). Pirmie novērojumi, kur izmantota MRS, lai konstatētu atšķirības metabolītu līmeņos starp normālu smadzeņu vielu un audzēju, bija veikti vairāk nekā pirms 20 gadiem (57). Latvijā MRS izmeklējumu ieviesa 09.01.2008. slimnīcā „Gaiļezers” vienlaicīgi ar DTI, kad tika atklāta jaunā 1,5T MR iekārta.

3.5. Magnētiskās rezonanses perfūzija

MR perfūzijas izmeklējums pamatojas uz faktu, ka hemodinamika konkrētā attēla vokselī patoloģijas gadījumā var būt izmainīta. Ar MR perfūziju novērtē vairākus parametrus: relatīvais smadzeņu asins tilpums (rCBV) – kopējais asiņu tilpums smadzeņu audu vienībā; relatīvā smadzeņu asins plūsma – asins tilpums, kas izplūst smadzeņu audu vienībā noteiktā laika periodā; vidējais tranzīta laiks (MTT) - laika starpība starp arteriālo asiņu ieplūšanu un venozo ateci (137).

MR perfūzijas attēlu iegūšanai parasti izmanto dinamisko *susceptibility* kontrastizmeklējuma (DSCI) tehniku. Secīgas T2*GRE sekvences vienā vai vairākos smadzeņu slāņos tiek iegūtas pēc straujas gadolīnija intravenozās injekcijas. Galvenais DSCI trūkums – visiem mērījumiem jābūt attiecībā pret citiem audiem dotajā slānī, parasti pret kontralaterālo balto vielu. Bez tam, pieņēmums, ka gadolīnijs ir ierobežots tikai asinsrites sistēmā, ir kļūdainis, jo daudzu patoloģisku procesu gadījumos palielinās hematoencefālās barjeras caurlaidība (137).

Arterial spin labeling (ASL) ir jaunāka tehnika MR perfūzijas attēlu iegūšanai. Tās priekšrocības: nav nepieciešama intravenoza kontrastvielas ievadīšana, spēja atkārtoti iegūt attēlus, precīzi kvantitatīvie dati. Trūkumi – izteiktāki artefakti, ilgāks skenēšanas laiks, ilga pēcapstrāde (137).

Tā kā audzēja augšana un angiogēnēze ir ļoti saistīta, perfūzijas parametri ir izmantojami audzēja raksturošanai. Ir novērota korelācija starp smadzeņu asins tilpumu, audu mikroasinsvadu blīvumu un tumora malignitātes pakāpi. Viens no pētījumiem atklāja, ka rCBV robežvērtība 3,78 ļauj atšķirt augstas un zemas malignitātes pakāpes gliomas ar jūtību 100%, specifitāti 83,3% (137).

MR perfūzija ir izmantojama arī dažādu histoloģisko tipu audzēju diferencēšanā. Vienā no pētījumiem noteikts, ka vidējā rCBV_{max} astrocītiskiem audzējiem ($2,01 \pm 0,68$) ir statistiski ticami zemāka kā oligoastrocītiskiem audzējiem ($4,60 \pm 1,05$) un oligodendrogliāliem audzējiem ($6,17 \pm 0,867$) ($p < 0,0001$). Robežvērtība 3 ļauj diferencēt oligodendrogliālo grupu no astrocītiskās grupas ar 100% sensitivitāti un 87,5% specifitāti (138).

Bez tam audzēja rCBV ir arī prognostiska nozīme. Viens liels pētījums ar gliomu pacientiem demonstrēja 2 gadu dzīvildzi tikai 9%, ja audzēja rCBV pārsniedza 2,3; izdzīvotība pieauga līdz 67% tiem pacientiem, kam audzēja rCBV bija mazāka vai vienāda ar 2,3 (137).

3.6. Galvas smadzeņu gliālu audzēju ārstēšana un tās efekti

3.6.1. Ārstēšanas metodes

Mūsdienās pirmreizēji diagnosticētu augstas malignitātes pakāpes gliomu standarta ārstēšana ir ķirurģiska rezekcija un sekojoša staru terapija kombinācijā ar ķīmijterapiju (28,52,78,139).

Operatīvā terapija ir būtiska sākotnējai gliālu audzēju ārstēšanai (78). Vispārējais princips nosaka, ka ķirurģiskās rezekcijas apjomam jābūt pēc iespējas maksimālam, vienlaikus saglabājot neiroloģisko funkciju (7).

Radiācijas terapija ir ļoti būtiska ārstēšanas metode pacientiem ar malignām gliomām. Tā var paildzināt remisijas periodu. Radiācijas terapiju tāpat var izmantot recidivējošu audzēju ārstēšanā tiem pacientiem, kuri sākotnēji ārstēti tikai ar ķirurģisku rezekciju (7). Konstatēts, ka papildus radiācijas terapija pēc ķirurģiskas rezekcijas pagarina dzīvildzi no 3-4 mēnešiem līdz 7-12 mēnešiem pacientiem ar glioblastomām. Malignu gliomu pacientiem radioterapija parasti sastāv no frakcionētas fokālas apstarošanas ar 1,8-2 Gy (grejiem) vienā reizē, ko pacients saņem reizi dienā 5 dienas nedēļā 6-7 nedēļas, līdz sasniegta kopējā doza 60 Gy (78,140). Kaut gan jaunās radiācijas terapijas shēmas uzlabojušas ārstēšanas efektivitāti, tās ir saistītas arī ar ievērojamu smadzeņu radiācijas bojājumu (119). Terapijas rezultātā ir pagarinājusies pacienta dzīvildze, bet radušās arī jaunas problēmas – pastāv grūtības diferencēt recidīvu no radiācijas nekrozes (52). Jaunākie pētījumi ziņo par terapijas efektiem – pseidoprogresiju (pieaugoša kontrastvielas krāšanās) un pseidopozitīvu efektu (kontrastvielas krājošā apvidus samazināšanās), kas var dot maldinošu iespaidu par terapijas iznākumu (139). Radiācijas terapijas efektus galvas smadzenēs iedala trīs tipos atkarībā no starošanas laika:

- akūti - terapijas laikā (121,139,140);
- subakūti – atkarībā no literatūras avotiem, tie ir efekti, kas vērojami 1-6 mēnešus pēc staru terapijas pabeigšanas (33,48,119,121,139,140);
- vēlīni – rodas mēnešus, gadus pēc starošanas, dažādos literatūras avotos dati nedaudz atšķiras – tie ir efekti, kas vērojami, sākot no 4-6 mēnešiem pēc terapijas pabeigšanas (48,91,121,139,140).

Šobrīd pasaulē viens no plašāk lietotiem ķīmijterapijas preparātiem pacientiem ar malignu gliomu ir temozolomīds (5,16,78,140). Saskaņā ar publicētiem datiem, gliālu

audzēju pacientiem ķīmijterapija var paildzināt remisijas periodu (7). 2005.gadā veikts pētījums, kur salīdzināta radioterapijas un kombinētas radioterapijas + temozolomīda terapijas efektivitāte. Autori atraduši, ka, saņemot kombinētu staru un ķīmijterapiju, vidējā dzīvildze bija 14,6 mēneši, bet, saņemot tikai staru terapiju, 12,1 mēnesis (78). Jāatzīmē, ka literatūrā ir arī dati, kas norāda, ka temozolomīds var veicināt agrīnu radiācijas bojājumu (47), kas atgādina tumora progresiju (16).

Lielākai daļai pacientu nepieciešama ārstēšana ar kortikosteroīdiem, īpaši, ja viņi saņēmuši staru terapiju (7).

Ārstēšanas metodes, kuru mērķis ir audzēja šūnas, bieži saistītas ar kaitīgiem efektiem uz multiplām orgānu sistēmām, ieskaitot centrālo nervu sistēmu (48,141). Gan radiācijas terapija, gan ķīmijterapija var būt saistīta ar ievērojamu toksicitāti. Radiācijas un ķīmijterapijas kombinācija var būt īpaši kaitīga centrālajai nervu sistēmai (140). Sakarā ar ārstēšanas shēmu modifikācijām, režīmu pilnveidošanos un pagarinātu dzīvildzi aizvien biežāk tiek novērotas neiroloģiskās komplikācijas. Neirotoksicitāte var rasties gan tiešu toksisku efektu rezultātā, gan netieši – sakarā ar metaboliskām patoloģijām, iekaisīgiem procesiem vai vaskulāriem traucējumiem. Ar ārstēšanu saistītu neiroloģisko komplikāciju atpazīšana ir ļoti būtiska, jo simptomātika var būt identiska audzēja progresijai, paraneoplastiskam sindromam vai oportūnistiskām infekcijām, un terapijas pārtraukšana var novērst neatgriezenisku centrālās nervu sistēmas bojājumu (48,141).

Pasaulē plaši tiek pētītas dažādu neiroradioloģisko attēldiagnostikas metožu iespējas diferencēt audzēja recidīvu vai prolongētu augšanu no radiācijas bojājuma – tālīja²⁰¹ fotona emisijas kompjūtertomoģrāfija, [¹⁸F]fluordeoksiglikozes pozitronu emisijas tomogrāfija, L-[metil-¹¹C]metionīna pozitronu emisijas tomogrāfija, MRS, difūzijas uzsvērtie attēli, šķietamā difūzijas koeficienta kartes (16,52).

3.6.2. Radiācijas un ķīmijterapijas izraisīto smadzeņu bojājumu patoģenēze

Tiek uzskatīts, ka smadzeņu baltā viela ir daudz uzņēmīgāka radiācijas ierosinātiem bojājumiem, salīdzinot ar pelēko vielu (48).

Izpētīts, ka **akūtos efektus** izraisa vazodilatācijas, hematoencefālās barjeras bojājums, izmainīta kapilāru caurlaidība, kā rezultātā rodas tūska (48,119,121,139,140). Novērots, ka steroīdu ārstēšanas rezultātā klīniskais stāvoklis uzlabojas (48).

Subakūtos efektus, tāpat kā akūtos, izraisa vazodilatācijas, hematoencefālās barjeras bojājums un tūska (119,139,137-140). Ir uzskats, ka subakūto efektu pamatā ir pārejoša demielinizācija (48,121).

Radiācijas terapijas rezultātā var novērot „pseudoprogresiju” – izmaiņas, kas līdzīgas audzēja progresijai (110,142). Pseudoprogresija ir subakūta ārstēšanas izraisīta reakcija, bieži klīniski asimptomātiska, kad novēro kontrastvielu krājošā bojājuma apjoma palielināšanos, kas kontroles izmeklējumos pakāpeniski samazinās bez terapijas (3,139,140). Atsevišķos gadījumos pseudoprogresijai seko postterapeitiska nekroze. Tiek uzskatīts, ka pseudoprogresiju visticamāk ierosina lokālā audu reakcija ar iekaisuma komponentu, tūsku, patoloģiski palielinātu asinsvadu caurlaidību (139). Iespējams, pseudoprogresija norāda par aktīvu „iekaisuma” reakciju pret audzēja audiem (140). Vairāki autori ziņojuši par pseudoprogresijas biežumu, kas ir variabls 5,5-31% (47,110,139,140). Šī plašā variācija, iespējams, ir izskaidrojama ar noteiktu diagnostisko kritēriju trūkumu (139). Pseudoprogresija tiek novērota gan pēc staru terapijas, gan kombinētas staru un ķīmijterapijas (139,140). Patoloģiskos izmeklējumos novērots, ka pseudoprogresijas apvidos ir glioze un reaktīvas izmaiņas bez aktīvām audzēja šūnām (139). Pseudoprogresija ir novērojama tikai dažus pirmos mēnešus pēc terapijas pabeigšanas – daudz agrāk kā radiācijas nekroze (139,140).

Vēlīnie efekti, atšķirībā no agrīniem un subakūtiem radiācijas efektiem, bieži ir progresējoši un neatgriezeniski (48,140). Tos izraisa nekroze sakarā ar išēmiju asinsvadu endotēlija bojājuma dēļ (119). Vēlīnie efekti ir atkarīgi no palielinātās asinsvadu caurlaidības, tā rezultātā notiek šķidrums transudācija un smadzeņu tūska (139). Makroskopiskā atradne vēlīno efektu gadījumā ietver asinsvadu bojājumu, lakunārus defektus, smadzeņu atrofiju, demielinizāciju, tā rezultātā rodas nekroze (91). Histopatoloģiskā atradne ir leikoencefalopātija un/vai fokāla nekroze (48).

Pie vēlīniem efektiem pieder leikoencefalopātijas sindroms, īstā radionekroze, lakunāri infarkti, lielo asinsvadu oklūzija ar moijamoija sindromu, teleangiektāzija, smadzeņu vielas kalcinācija, kontrastvielu krājoši perēkļi (140).

Radiācijas nekroze ir izteikta lokāla audu reakcija pēc staru terapijas. Tipiskā lokalizācija – periventrikulārā baltā viela. Histopatoloģiskā aina ietver nekrozi, tūsku, gliozu, endotēlija sabiezējumu, hialinizāciju, fibrinoīdu izgulsnējumus, trombozi, kam

seko asinsvadu oklūzija. Reizēm vērojama hemorāģija un kalcināti (140). Parasti radiācijas nekrozi novēro audzēja ložā (27). Literatūrā ir dažādi dati par radiācijas nekrozes rašanās laiku – parasti 3-12 mēneši pēc staru terapijas, bet var pēc gadiem, gadu desmitiem (140), citi autori norāda, ka tā tipiski veidojas 18-24 mēnešus pēc terapijas pabeigšanas (139). Radiācijas nekrozes incidence ir 1-24% (15,16,33,47,119,140).

Neirotoksiskie efekti novēroti praktiski visām ķīmijterapijas preparātu grupām. Neiroloģiskās komplikācijas ietver akūtas encefalopātijas, galvassāpes, krampjus, redzes traucējumus, smadzenīšu bojājumu, išēmiju, kā arī hroniskus blakusefektus - kognitīvos traucējumus, demenci. Pretaudzēja terapijas toksiskais efekts var izraisīt vēlīnu, progresējošu neiroloģisko bojājumu pat pēc terapijas pārtraukšanas. Pretvēža preparāti ietekmē smadzeņu funkciju gan tiešā, gan netiešā ceļā. Papildus ietekmējošie faktori ir ārstēšanas laiks, dažādu terapijas metožu kombinācija, pacienta vecums, hematoencefālās barjeras stāvoklis, kognitīvais stāvoklis pirms terapijas uzsākšanas (48).

Tiek uzskatīts, ka jaunās patoloģiskās izmaiņas, kas atklātas kontroles MR, visbiežāk sastāv no jaukta tipa izmaiņām – tumora šūnām un histoloģiskām izmaiņām, kas raksturīgas pēc radiācijas terapijas (119).

3.6.3. Radiācijas un ķīmijterapijas izraisīto smadzeņu bojājumu magnētiskās rezonanses aina

Visos radiācijas izraisītos galvas smadzeņu bojājuma tipos MR ataino dažādas pakāpes baltās vielas izmaiņas, kas saistītas ar palielinātu brīvo audu ūdeni skartajās zonās. Tas var rasties demielinizācijas dēļ vai arī endotēlija bojājuma dēļ, kura rezultātā rodas palielināta kapilāru caurlaidība un vazogēna tūska (48).

Strukturālās MR atradne radiācijas bojājuma gadījumos

Akūtu radiācijas bojājumu gadījumā MR attēli parasti ir neizmainīti (48,139,140). Retāk var būt arī nespecifiskas izmaiņas – vāji izteikti multifokāli perēkļi abās smadzeņu puslodēs, kas parasti spontāni izzūd (48).

T1 un T2 attēlos var būt vērojama periventrikulāra baltās smadzeņu vielas tūska (81,139,140).

T1 attēlā pēc intravenozas kontrastvielas ievadīšanas kontrastēšanās nav vērojama (81).

Subakūtu radiācijas bojājumu gadījumā MR attēlos var būt vērojamas signāla intensitātes izmaiņas ne tikai lielo smadzeņu pusložu baltā vielā, bet arī bazālajos ganglijos un smadzeņu kājiņās, kas izzūd pilnībā bez ārstēšanas (48).

T1 attēlos var novērot fokālas vai multiplas baltās vielas hipointensitātes (81).

T2 un FLAIR attēlos var būt vērojami fokāli vai multipli baltās vielas hiperintensi bojājumi ar tūsku, demielinizāciju; nav skartas subkortikālās U-šķiedras, *corpus callosum* (81). Var būt vērojama tūska (kontrastvielu nekrajoša baltās vielas hiperintensitāte) (139,140).

T1 attēlos pēc intravenozas kontrastvielas ievadīšanas daļā gadījumu var vērot neregulāru kontrastēšanos (81). Subakūtā periodā MR attēlos var būt vērojami jauni perēkļi, kontrastvielu krājošie perēkļi var palielināties apjomā blakus apstarotajam audzējam (137,139,140). Lai arī Makdonalda kritēriji, kas pamatojas uz 2-dimensionāliem kontrastējošo apvidu mērījumiem, tiek plaši lietoti terapijas efektu novērtēšanā, bojājuma apjoma pieaugums pēckontrasta T1 attēlos kļūdaini var tikt interpretēts kā tumora prolongēta augšana (139,140). Tomēr gan audzēja progresija, gan pseidoprogresija jāuzskata kā iespējamās diagnozes gadījumos, kad novēro fokālu kontrastvielas krāšanos, kas parādās apstarotajā zonā 6 mēnešu laikā pēc terapijas beigām. Recidivējoša audzēja diferencēšana ir bieža radioloģiska dilemma, neskatoties uz lietoto diagnostikas metodi. Pārejošai pastiprinātai kontrastēšanai pēc kombinētas staru un ķīmijterapijas ir būtiska loma terapijas tālākai plānošanai pacientam ar audzēju, jo šī atradne apgrūtina ārstējošā ārsta izvēli, vai turpināt standarta adjuvanto ķīmijterapiju vai nomainīt terapiju kā pie recidivējoša audzēja. Tāpēc pseidoprogresijas diferencēšana no audzēja prolongētas augšanas ir ļoti būtiska onkoloģijas praksē (139).

Vēlīnu radiācijas bojājumu gadījumos MR aina būs atkarīga no bojājuma tipa.

T1 attēls

- Leikoencefalopātija – difūza, simetriska baltās vielas hipointensitāte, nav skartas subkortikālās U-šķiedras (81).
- Radiācijas izraisītas asinsvadu malformācijas – asins produkti (81).

T2 un FLAIR attēli

- Radiācijas nekrozes gadījumā MR vērojama hematoencefālās barjeras caurlaidība, tūska, masas efekts (27). T2 attēlos nekrotiskās masas solīdā daļa ir zemu signāla intensitāti, centrālā nekrotiskā daļa ir hiperintensa (16,81,110,140). Radiācijas

nekrozei progresējot, var vērot izteiktu baltās vielas un garozas sarukumu, kā rezultātā rodas fokāla smadzeņu atrofija vai hidrocefālija (48).

- Leikoencefalopātija – difūzs, simetrisks centrālās un periventrikulārās baltās vielas bojājums, relatīvi neskartas subkortikālās U-šķiedras (81). To pavada atrofija (140).
- Radiācijas izraisītas asinsvadu malformācijas – asins produkti (81).

T1 attēlos pēc intravenozas kontrastvielas ievadīšanas visbiežāk vērojams kontrastvielu krājošs apvidus, kas nav diferencējams no reziduāla/recidivējoša audzēja ar strukturālām sekvencēm (27,81,140). Vērojami dažādi kontrastēšanās veidi:

- Nodulāra, lineāra, līklīniju kontrastēšanās bijušā audzēja ložā (81,119). Gredzenveida kontrastēšanās bieži ir plānāka, vienmērīgāka un vairāk vērsta uz pelēkās-baltās vielas robežu kā maligniem audzējiem (48).
- „Ziepu burbuļu” vai „Šveices siera” kontrastēšanās (81) ar neskaidru kontūru un centrālu nekrozi. Tiek uzskatīts, ka tā ir viena no biežākām radioloģiskām atradnēm pie radiācijas nekrozes. Papildus T2 attēlos bieži vērojama tūska periventrikulārā un dziļā baltā vielā (119). Salīdzinot ar „ziepu burbuļu” veida bojājumiem, „Šveices siera” bojājumi ir lielāki, daudzveidīgāki izmēra ziņā un difūzāki (48).
- Distāli kontrastvielu krājoši perēkļi - distāli no audzēja vietas (81,119).
- Nekrotizējošās leikoencefalopātijas gadījumā vērojama izteikta kontrastēšanās, var būt gredzenveida kontrastēšanās (81), multipli, nekrotiski, kontrastvielu krājoši perēkļi, kas atgādina metastāzes (119). Radiācijas nekroze parasti redzama kā gredzenveida vai neregulāra kontrastvielu krājoša masa, kas lokalizēta baltajā vielā, var saasinot (48).

Strukturālā MR nevar ticami atdiferencēt audzēja recidīvu/prolongētu augšanu no radiācijas bojājuma, jo abos gadījumos vērojama kontrastvielas krāšanās (3,15-17,48,52), lai arī radiācijas bojājuma gadījumā var būt vērojams specifiskāks kontrastēšanās veids, kas atgādina „ziepu burbuļus” jeb „Šveices sieru” (119). Ar strukturālo MR nav iespējams diferencēt pseidoprogresiju no agrīnas slimības progresijas, nepieciešami atkārtoti kontroles MR izmeklējumi, kas palīdzētu spriest par izmaiņu dinamiku (139,140). Tāpēc jaunu attēldiagnostikas metožu attīstība būtu ļoti nepieciešama, lai novērtētu ārstēšanas efektus ar bioloģiskiem marķieriem (139).

MRS izmaiņas radiācijas bojājuma gadījumos. MRS var atainot metabolas izmaiņas smadzeņu audos pēc staru terapijas, pirms redzamas izmaiņas vērojamas strukturālā MR (139).

NAA samazinās pēc staru terapijas (30,119,121). Tas samazinās jau akūtā fāzē, subakūtā fāzē samazināšanās progresē. Uzskata, ka tas notiek sakarā ar neironu bojāeju apoptozes vai disfunkcijas dēļ pēc staru terapijas. Iespējami arī citi izskaidrojumi NAA samazinājumam – neironu atbildes reakcija uz hematoencefālās barjeras bojājumu, tūska, oligodendrocītu bojājums, demielinizācija, citokīnu atbrīvošanās, iekaisuma šūnu iedarbība. NAA/Cr ir zemāks recidivējoša audzēja gadījumos, salīdzinot ar radiācijas bojājumu, un ievērojami zemāks radiācijas bojājuma gadījumos, salīdzinot ar normālas signāla intensitātes balto vielu (119).

Pie radiācijas bojājuma novērotas variablas **Cho** izmaiņas (119). Vairāki literatūras avoti norāda, ka apstarotās smadzenēs samazinās Cho (30,119). Palielināts Cho ir recidivējošu audzēju marķieris (30). Cho/Cr ir ievērojami augstāks recidīva gadījumā, salīdzinot ar radiācijas bojājumu un distāliem normālas signāla intensitātes apvidiem. Attiecība $>1,8$ tiek novērota pie recidīva. Cho/Cr ir ievērojami augstāks pie radiācijas bojājuma, salīdzinot ar normālas signāla intensitātes balto vielu. Vairākos pētījumos nav atrastas statistiski ticamas atšķirības Cho/Cr attiecībās starp glioblastomām un radiācijas bojājumu (119). Arī citā pētījumā vidējās Cho/Cr attiecības bija līdzīgas recidivējošā audzējā ($3,17 \pm 0,830$) un radiācijas nekrozē ($2,25 \pm 0,800$). Atsevišķiem pacientiem ar radiācijas nekrozi kontroles izmeklējumos novēroja īslaicīgu Cho pieaugumu arī vēlīnā fāzē, kas pēc tam samazinājās. Cho/Cr robežvērtība starp recidīvu un radiācijas nekrozi tika uzskatīta 2,5, jutība 85,7%, specifiskums 77,8% (52).

Novērots izteikts **LL** pīķis radiācijas bojājuma apvidos (30,119).

Pie radiācijas bojājuma novērotas arī variablas **Cr** izmaiņas (119). Ir ziņojumi, ka radiācijas izmaiņu gadījumā ir samazināts Cr (30).

Tomēr MRS loma pseidoprogresijas un slimības progresijas diferencēšanā joprojām ir diskutabla, jo abi bojājuma tipi var izraisīt neironu bojāeju/disfunkciju (pazemināts NAA), samazinātu šūnu membrānu integritāti (paaugstināts Cho) un anaerobo metabolismu (augsts LL) (139).

DTI izmaiņas radiācijas bojājuma gadījumos

Vairāki pētījumi liecina, ka **FA** vērtība ir augstāka distālā normālas signāla intensitātes zonā blakus tūskai sakarā ar radiācijas bojājumu, salīdzinot ar recidivējošu gliālu audzēju (119,139). Tomēr DTI nesniedz pietiekamu informāciju, lai diferencētu pseidoprogresiju no prolongētas augšanas, jo vērojama heterogēna signāla intensitāte DTI kartēs ar samazinātas ūdens difūzijas apvidiem, kas var atspoguļot gan izteikti celulāru audzēju, gan iekaisuma procesu (139).

MR izmaiņas ķīmijterapijas bojājuma gadījumos

Pētījumi pierādījuši, ka strukturālas un funkcionālas centrālās nervu sistēmas izmaiņas rodas lielai daļai pacientu, kas saņēmuši ķīmijterapiju. Daži preparāti, piemēram, metotreksāts un karmustīns, rada leikoencefalopātijas sindromu, īpaši, ja tos nozīmē lielā devā vai kombinācijā ar staru terapiju. Tam raksturīgi kontrastvielu nekrājoši, saplūstoši, periventrikulāri baltās vielas bojājumi, nekroze, ventrikulomegālija, kortikāla atrofija. Baltās vielas izmaiņas pēc augstas devas ķīmijterapijas ir novērotas līdz 70% ārstēto pacientu un parasti tām ir raksturīgs vēlīns sākums - pēc vairākiem mēnešiem (48).

Vēlīnais leikoencefalopātijas sindroms, kam raksturīga smadzeņu baltās vielas citotoksiska tūska ar difūzijas ierobežojumu difūzijas uzsvērtos attēlos, atgādina išēmijai līdzīgu sindromu un novērots galvenokārt pacientiem, kas saņēmuši metotreksātu, 5-FU, karmofūru, kapecitabīnu (48).

Posteriorais reversiblais leikoencefalopātijas sindroms (PRES) ir klīniski radioloģisks sindroms, kam raksturīgas galvassāpes, izmainīts mentālais stāvoklis, krampji, redzes traucējumi. MR galvenokārt vizualizējama vazogēna tūska mugurējos smadzeņu apvidos (48,143). Lai gan lielākā daļā gadījumu PRES ir saistīts ar hipertensiju, to var novērot arī citu patoloģiju gadījumos, to skaitā dažādu medikamentu, piemēram, imunosupresīvo medikamentu, lietošanas gadījumā. Šiem medikamentiem nav noteikts toksiskais līmenis, lai attīstītos PRES, pacienti kļūst simptomātiski pēc vairāku mēnešu zāļu lietošanas. MR tipiskā aina – atgriezeniski fokāli lielo smadzeņu pusložu tūska apvidi. Visbiežāk skartas paura un pakauša daivas, tam seko pieres daivas, apakšējais deniņu-paura savienojums un smadzenītes. Fokāli/perēkļaini PRES apvidi ar vazogēnu tūska difūzijas uzsvērtos attēlos var būt vērojami arī bazālos ganglijos, smadzeņu stubnā, dziļajā baltā vielā (*capsula externa/interna*) (48,143). Pie PRES perēkļi FLAIR un T2 attēlos ir hiperintensi un T1 hipointensi, kontrastvielu parasti nekrāj (141).

Fokāli perēkļi ar ierobežotu difūziju (iespējams, atspoguļo infarktu vai audu bojājumu ar citotoksisku tūska) ir reti sastopami un var būt saistīti ar nelabvēlīgu iznākumu. Hemorāģijas (fokālas hematomas, lokālas hemorāģijas smadzeņu rievās vai subarahnoidāli) ir novērojamas ~15% pacientu (48).

Terapijas efektivitātes izvērtēšanai par daudzsološu metodi tiek uzskatīta arī **MR perfūzija** ar rCBV parametru, jo daudzi audzēji transformējas augstākas malignitātes tumorā bez palielināšanās apjomā. Papildus daudzi jaunie terapeitiskie preparāti,

piemēram, bevacizumabs (Avastin), kurš traucē angiogēzi, tiek pētīti ar MR perfūziju. CBV samazinājums, pretēji audzēja izmēriem, ir tiešs kvantitatīvs rādītājs šo medikamentu antiangiogēzes efektam. MR perfūzija var tikt izmantota radiācijas nekrozes un reziduāla audzēja diferencēšanai, jo rCBV pieaug tikai reziduālos audzēja audos (137).

4. PĒTĪJUMA MATERIĀLS UN METODEDES

4.1. Pacientu atlase

Pētījumā iekļauti 150 MR izmeklējumi 92 pacientiem, kas veikti laikā no 2009.gada augusta līdz 2011.gada decembrim. Pētījumā iekļauti pacienti, kurus izmeklēja un ārstēja Rīgas Austrumu klīniskās universitātes slimnīcas stacionāra „Gaiļezers” 16.neiroķirurģijas nodaļā – gan ar pirmreizēji diagnosticētu galvas smadzeņu gliomu, gan atkārtoti izmeklēti pēc saņemtas terapijas, kuriem bija jau iepriekš paredzēts veikt MR galvai, tādēļ pacientu piekrišanas veidlapas netika izstrādātas. Klīniskie dati, dati par saņemto terapiju (operācija, staru terapija, ķīmijterapija, kortikosteroīdi) un histoloģisko izmeklējumu rezultāti tika iegūti no 16.neiroķirurģijas nodaļas vēsturēm un izrakstiem Rīgas Austrumu klīniskās universitātes slimnīcas stacionāra „Gaiļezers” Medicīnas arhīvā.

Šis jaukta tipa (šķērsriezuma un retrospektīvs) pētījums saņēmis apstiprinājumu no Rīgas Stradiņa universitātes Ētikas komitejas un Rīgas Austrumu klīniskās universitātes slimnīcas stacionāra „Gaiļezers” valdes.

Katram pacientam tika veikts vismaz viens MR izmeklējums. 58 pacientiem tika veikts 1 MR, 17 pacientiem – 2 atkārtoti MR, 14 pacientiem – 3 MR, 1 pacientam 4 MR un 2 pacientiem 6 MR izmeklējumi dinamikā. Katrs MR izmeklējums tika uzskatīts kā atsevišķs gadījums, kas tika tālāk iekļauts vienā no divām pētījuma pamatgrupām – gliāls jaunveidojums vai pēcterapijas izmaiņas. Kopējo pētījuma grupu sastādīja 60 vīrieši, 90 sievietes vecumā no 14-78 gadiem (vidējais vecums 48 gadi). Visiem pētījumā iekļautiem pacientiem bija zināma histoloģiskā diagnoze. Histoloģiskā diagnoze iegūta pēc audzēja rezekcijas. Izanalizējot rezekcijas apjomu strukturālajos MR izmeklējumos, kas tika veikti pirms un pēc operācijas, mēs konstatējām, ka 43 gadījumos bijusi veikta gandrīz totāla audzēja rezekcija, kad strukturālajā MR izmeklējumā nebija novērojami audzēja atlieku audi. 52 gadījumos bijusi veikta parciāla rezekcija, kad kontroles pēcoperācijas MR izmeklējumā saglabājušies atlieku audzēja audi. 55 gadījumos rezekcijas apjomu ar MR izmeklējumu nevarēja noteikt vairāku iemeslu dēļ - nebija veikts kontroles izmeklējums pēc operācijas (piemēram, *exitus letalis*), pacientiem ilgstošas remisijas gadījumā arhīvā nebija pieejami pirmsoperācijas un pēcoperācijas perioda MR izmeklējumi, kas bija veikti pirms vairākiem gadiem.

Iekļaušanas kritēriji:

1. Histoloģiski apstiprināts gliāls galvas smadzeņu jaunveidojums.
2. MR izmeklējums, kas veikts pēc noteikta protokola, iekļaujot DTI un MRS programmas.
3. Kvalitatīvi MR izmeklējuma attēli (bez kustību artefaktiem).

Izslēgšanas kritēriji:

1. Pacienti, kam nav pieejami histoloģiskās izmeklēšanas rezultāti.
2. Pacienti, kuriem histoloģiski apstiprinātas cita tipa patoloģijas (no pētījuma tika izslēgts 1 pacients ar limfomu, 1 pacients ar metastāzēm galvas smadzenēs) vai bioptāti bija nespecifiski (no pētījuma tika izslēgts 1 pacients pēc audzēja biopsijas neironavigācijas kontrolē, kam histoloģiskā atbilde bija bioptāti bez specifiskām izmaiņām).
3. MR izmeklējums, kurā nav iekļautas DTI un/vai MRS programmas.
4. Nekvalitatīvi MR izmeklējuma attēli (ar kustību artefaktiem).

85 gadījumos audzējs bija lokalizēts kreisajā smadzeņu puslodē, 55 gadījumos – labajā puslodē, 10 gadījumos bija skartas arī smadzeņu vidusstruktūras.

56 gadījumos audzējs bija lokalizēts pieres daivā, 26 - deniņu daivā, 19 - paura daivā, 10 – deniņu un paura daivās, 8 – pieres un deniņu daivās, 6 – paura un pakauša daivās, 7 – smadzenītēs, 8 – pieres un paura daivās, 4 – pieres, paura, deniņu, pakauša daivās, 4 – pakauša un deniņu daivās, 1 – pakauša daivā, 1 - paura, deniņu, pakauša daivās.

Pacienti tika iedalīti **divās pamatgrupās**, balstoties uz histoloģisko atradni un strukturālās MR ainu:

1. Pacienti ar gliālu galvas smadzeņu jaunveidojumu (n=73).
2. Pacienti remisijas periodā pēc terapijas (n=77).

Personālajā datorā tika izveidota pacientu datu bāze *Microsoft Office Excel* programmā ar 81 lauku mērījumu arhivēšanai, kur norādīts – pacienta dzimums, vecums, MR izmeklējuma datums, audzēja lokalizācija (smadzeņu puslode, daiva), histoloģiskais slēdziens, terapijas veids (ķirurģiska, staru, ķīmijterapija, kortikosteroīdi), laiks starp saņemto terapiju un MR izmeklējumu, strukturālās MR atradne, traktogrāfijas atradne, MRS mērījumi (metabolītu attiecības - Cho/Cr, NAA/Cr, MI/Cr, LL/Cr), DTI mērījumi (FA) interesējošās zonās.

4.1.1. Gliāls jaunveidojums

Pacientu grupā ar tipisku gliālu galvas smadzeņu jaunveidojumu tika iekļauti 73 pacienti – 40 sievietes, 33 vīrieši vecumā no 14-78 gadiem (vidējais vecums 48 gadi). Šajā grupā iekļauti gan pirmreizēji diagnosticēti gliāli jaunveidojumi pirms terapijas, gan recidivējoši gliāli jaunveidojumi vai atlieku audzēja audi pēc terapijas. Izmaiņas strukturālā MR tika klasificētas kā gliāls audzējs, ja tas tika histoloģiski apstiprināts operācijas vai biopsijas materiālā (15). Atkarībā, vai pacients bija saņēmis staru/ķīmijterapiju, tika izdalītas divas apakšgrupas:

- pirms staru terapijas/ķīmijterapijas (n=24),
- pēc staru terapijas/ķīmijterapijas (n=49).

Laika periods staru/ķīmijterapijas uzsākšanu un MRS, DTI izmeklējumiem bija no 0,5 līdz 130 mēnešiem.

Izanalizējot sīkāk, atkarībā vai pacients saņēmis tikai staru terapiju vai arī staru terapiju kombinācijā ar ķīmijterapiju, izdalītas 3 apakšgrupas: pirms staru/ķīmijterapijas (n=24); pēc operācijas + staru terapijas (n=5); pēc operācijas, staru un ķīmijterapijas (n=44).

Izanalizējot kortikosteroīdu lietošanu, tika novērots, ka lielākā daļa pacientu (n=53) bija saņēmuši kortikosteroīdus līdz MR izmeklējumam, 20 pacienti kortikosteroīdus nebija saņēmuši.

4.1.2. Pēcterapeitiskas izmaiņas galvas smadzenēs

Šajā pētījuma grupā iekļauti 77 pacienti remisijas periodā ar pēcterapeitiskām izmaiņām galvas smadzenēs – 50 sievietes, 27 vīrieši vecumā no 19-72 gadiem (vidējais vecums 48 gadi). Pēc dažādu autoru ieteikumiem, pēcterapijas bojājuma diagnoze tiek uzstādīta, pamatojoties uz kombinētu klīnisko diagnozi un strukturālās MR atradni kontroles izmeklējumos (17), kas veikti pēc 1-12 mēnešiem (36,52). Mūsu pētījumā iekļautajiem pacientiem standarta kontroles izmeklējums ietvēra regulāru ārstējošā neiroķirurga vai onkologa klīnisko apskati un MR izmeklējumu. Mūsu pētījumā kontroles izmeklējumu laiks bija 3 - 24 mēneši (vidēji 9,41 mēneši). Pēcterapeitiskas izmaiņas galvas smadzenēs tika noteiktas pēc sekojošiem kritērijiem: ilgstoša strukturālās MR ainu stabilitāte vai izmaiņu spontāna regresija (17). Klīniskie

simptomi un ārstējošā ārsta objektīvo izmeklējumu rezultāti, kas iegūti no slimību vēsturēm un izrakstiem, papildināja radioloģisko diagnozi (15,17).

Atkarībā no saņemtās terapijas pacienti tika sadalīti apakšgrupās: tikai operācija (n=7); operācija un staru terapija (n=15); operācija, staru un ķīmijterapija (n=55).

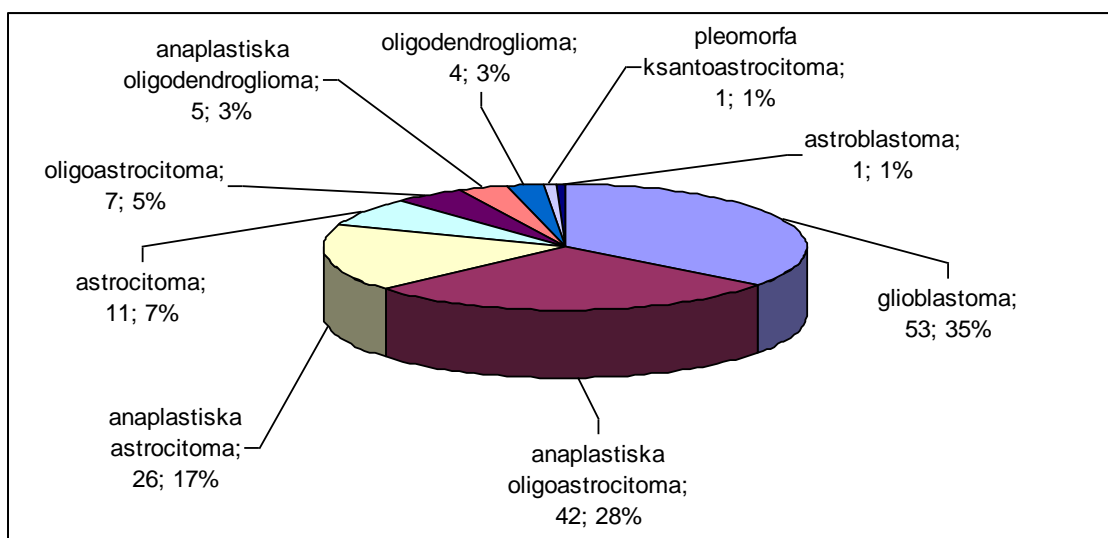
Šajā pētījuma grupā lielākā daļa (n=72) pacientu nebija saņēmuši kortikosteroīdus. Tikai 5 pacientiem bija nozīmēta kortikosteroīdu lietošana līdz MR izmeklējumam.

Tie pacienti, kas saņēmuši staru terapiju, atkarībā no starošanas laika, tika izdalīti apakšgrupās:

- akūti radiācijas bojājumi - staru terapijas laikā (n=2),
- subakūti radiācijas bojājumi - līdz 6 mēnešiem pēc staru terapijas pabeigšanas (n=20),
- vēlīni radiācijas bojājumi – vairāk kā 6 mēneši pēc staru terapijas pabeigšanas (n=48),
- nav radiācijas bojājums (n=7).

4.2. Morfoloģiskā un imūnhistoķīmiskā izmeklēšana

Pētījumā iekļautajiem pacientiem bija diagnosticēti dažādi neiroepiteliālo audu audzēju tipi: 53 glioblastomas, 42 anaplastiskas oligoastrocītomas, 26 anaplastiskas astrocītomas, 11 astrocītomas, 7 oligoastrocītomas, 5 anaplastiskas oligodendrogliomas, 4 oligodendrogliomas, 1 pleomorfa ksantoastrocītoma, 1 astroblastoma. Audzēju histoloģisko tipu procentuālais sadalījums atspoguļots grafikā (4.1. att.). Audzēji tika klasificēti, pamatojoties uz atjaunoto 2007.gada Pasaules Veselības organizācijas centrālās nervu sistēmas audzēju klasifikāciju (144), kur tie tiek klasificēti atkarībā no šūnu tipa, kodolu atipijas esamības vai neesamības, mitozes, mikrovaskulārās proliferācijas un nekrozes (7).



4.1. att. Pētījumā iekļauto gliālo smadzeņu jaunveidojumu histoloģisko tipu procentuālais sadalījums

Galīgā histopatoloģiskā diagnoze tika noteikta, izanalizējot formalinā fiksētu, parafinā ievietotu audu paraugu. Standartā tika lietota hematoksilīna un eozīna krāsošana, kā arī imūnhistoķīmija, iekļaujot GFAP (gliālo šķiedru skābo proteīnu) un MIB-1 antivielas Ki-67 antigēnam, lai noteiktu proliferācijas indeksu un izvērtētu jaunveidojuma proliferācijas aktivitāti.

Histoloģiski tika noteikta audzēju anaplāzijas pakāpe, pamatojoties uz 7 galvenajiem anaplāzijas rādītājiem:

- 1) mitotiskā aktivitāte,
- 2) mikrovaskulārā proliferācija – angiogēnēze,
- 3) nekrozes audzēja struktūrā,
- 4) šūnu polimorfisms,
- 5) kodolu pleomorfisms,
- 6) šūnu blīvums,
- 7) limfocitārs mufs ap asinsvadiem.

No šiem rādītājiem pirmie trīs ir paši nozīmīgākie. I pakāpes anaplāzija jeb malignitāte, jeb ļaundabīgums – šie audzēji tiek uzskatīti par labdabīgiem. II pakāpe – zemas malignitātes audzēji, kuri var pārveidoties par augstas malignitātes audzējiem. III un IV anaplāzijas audzēji ir augstas malignitātes. III pakāpes audzējos praktiski nav vērojamas nekrozes. IV pakāpes audzējā visi anaplāzijas rādītāji, īpaši pirmie trīs, ir visizteiktākie (145-148). Lai arī šie histoloģiskie kritēriji ir labi definēti, audzēju heterogēnā un infiltratīvā rakstura dēļ ķirurģijas vai biopsijas materiāli no viena pacienta var tikt

klasificēti kā atbilstoši vairākām anaplāzijas pakāpēm. Šādos gadījumos par anaplāzijas pakāpi tiek pieņemta augstākā pakāpe, kas novērota (3).

Pacientu grupā ar tipisku gliālu smadzeņu jaunveidojumu (n=73) histoloģiskie audzēju tipi ietvēra: 44 glioblastomas, 9 anaplastiskas oligoastrocitomas, 12 anaplastiskas astrocitomas, 3 astrocitomas, 3 oligoastrocitomas, 1 anaplastisku oligodendrogliomu, 1 oligodendrogliomu. Analizējot šo pētījuma grupu ar tipisku gliālu smadzeņu jaunveidojumu, I anaplāzijas pakāpe netika noteikta nevienam pacientiem, II anaplāzijas pakāpe tika noteikta 7 pacientiem (astrocitoma, oligoastrocitoma, oligodendroglioma), III anaplāzijas pakāpe tika noteikta 22 pacientiem (anaplastiska astrocitoma, anaplastiska oligoastrocitoma, anaplastiska oligodendroglioma), IV anaplāzijas pakāpe tika noteikta 44 pacientiem (glioblastoma).

Atkarībā no malignitātes pakāpes, tika izdalītas divas apakšgrupas:

- zemas malignitātes glioma (II anaplāzijas pakāpe) – 7 pacienti,
- augstas malignitātes glioma (III, IV anaplāzijas pakāpe) – 66 pacienti.

4.3. Magnētiskās rezonanses protokols

Visi MR izmeklējumi tika veikti ar Rīgas Austrumu klīniskās universitātes slimnīcas stacionāra "Gaiļezers" 1,5 teslu MR iekārtu *General Electric Signa EXCITE MR*, izmantojot 8-kanālu galvas spoli. MR protokols (4.2. att.) ietvēra sekojošas izmeklēšanas sekvenses:

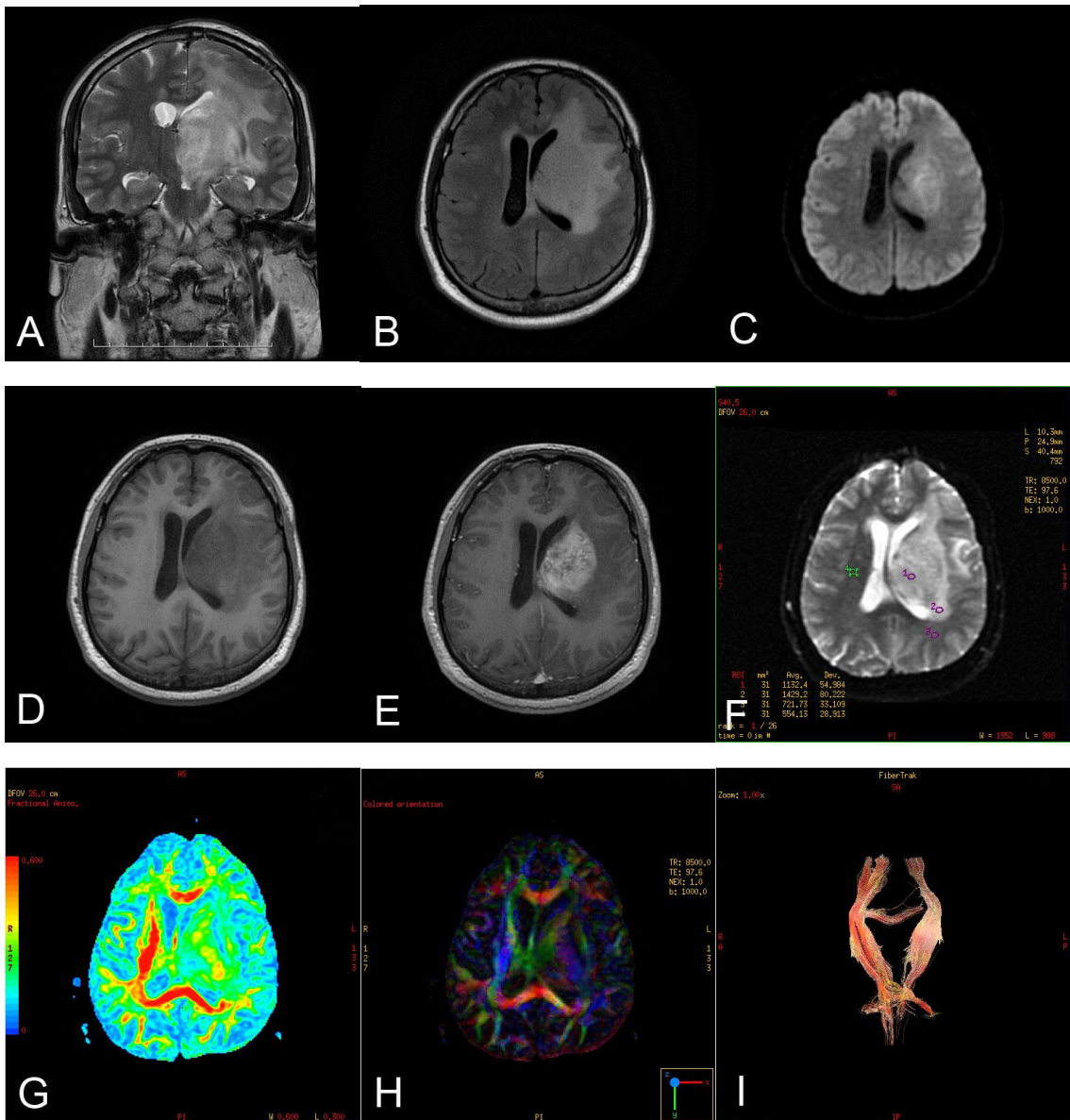
1. Standarta izmeklējuma sekvenses

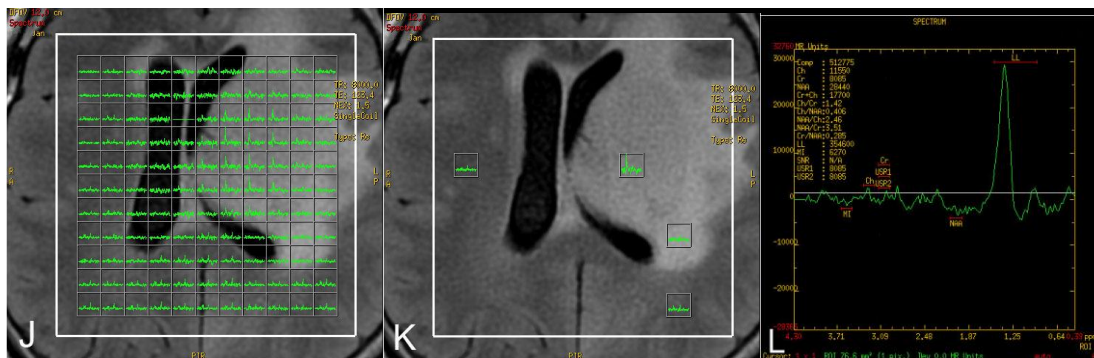
- a. T2 *propeller* aksiālā plaknē (tehniskie parametri: TE=85,06ms, TR=5000ms, frekvenču joslas platums 62,5KHz, frekvence=384, NEX=1,5, FOV=24cm, slāņa biezums 5mm, attālums starp slāņiem 1mm, skenēšanas ilgums 2 minūtes 5 sekundes) vai T2 FRFSE koronārā plaknē (tehniskie parametri: TE=90ms, TR=5000ms, frekvenču joslas platums 31,25KHz, frekvence 320, fāze 320, NEX=2, fāzes FOV 0,75, *freq DIR=A/P, shim – auto*, FOV=22cm, slāņa biezums 5mm, attālums starp slāņiem 1mm, skenēšanas ilgums 1 minūte 25 sekundes).
- b. T2 FLAIR *propeller* aksiālā plaknē (tehniskie parametri: TE=118,807ms, TR=8000ms, TI=2000ms, frekvenču joslas platums 83,8KHz, frekvence 288, NEX=1,5, FOV=24cm, slāņa biezums 5mm, attālums starp slāņiem

- 1mm, skenēšanas ilgums 3 minūtes 28 sekundes) vai T2 FLAIR koronārā plaknē (tehniskie parametri: TE=140ms, TR=8000ms, TI=2000ms, frekvenču joslas platums 25KHz, frekvence 256, fāzes FOV 224, NEX=1, *freq DIR – Unswap, shim – auto*, FOV=22cm, slāņa biezums 5mm, attālums starp slāņiem 1mm, skenēšanas ilgums 2 minūtes 41 sekunde).
- c. Difūzijas uzsvērtais attēls (*0/Ax DWI 1000b ASSET*) aksiālā plaknē (tehniskie parametri: skenēšanas reizes – 2, TE=minimum, TR=8000ms, frekvence=128, fāze=128, NEX=1, fāzes FOV=1, *freq DIR R/L, shim – auto*, FOV=26cm, slāņa biezums 5mm, attālums starp slāņiem 1mm, skenēšanas ilgums 40 sekundes).
- d. *Obl T1 3D FSPGR IR prep* pirms un pēc intravenozas gadolīnija saturošas kontrastvielas ievadīšanas (0,1mmol/kg ķermeņa svara), tehniskie parametri: TE=min *full*, *prep time*=450, *flip angle*=20, frekvenču joslas platums=15,63, frekvence=256, fāze=224, NEX=1, fāzes FOV=0,75, *freq DIR=Unswap, shim- auto*, FOV=22cm, slāņa biezums 2mm, katra sērija bija 3 minūtes 37 sekundes gara.
2. **DTI** (*TENSOR 25 directions 1000b*), kas tika iegūts ar sekojošiem parametriem: skenēšanas reizes = 1, TE = minimālais (97,6ms), TR=8500ms; frekvence=128, fāze=128, NEX=1, fāzes FOV=0,8, *freq DIR=R/L, shim=auto*; FOV=26 cm, slāņa biezums 5mm, attālums starp slāņiem 0mm, slāņu skaits ~27 (ietverot visas galvas smadzenes). Difūzijas gradients tika izmantots 25 virzienos ar difūzijas-uzsvērtā faktora b vērtību 1000 s/mm². DTI skenēšanas ilgums bija 3 minūtes 50 sekundes. DTI izmeklējumā ieguva primāros attēlus aksiālā plaknē paralēli komisurālai plaknei (92,103) un pēcapstrādes rezultātā tika rekonstruētas krāsu kodētās FA kartes, krāsu kodētās šķiedru orientācijas kartes un 3-dimensionālie MR traktogrāfijas attēli.
3. **MRS** tika veikta ar 2-dimensionālu multivokseļu ķīmiskās nobīdes attēldiagnostikas metodi - (*8ch*) *PROBE-2DSI PRESS 144TE*, izmantojot sekojošus tehniskos parametrus: TE=144ms; TR=1000ms; NEX=1, frekvence=16, fāze=16, *shim=auto*, FOV=14, vokseļa biezums 20, slāņa biezums 20, *freq DIR-A/P*. MRS skenēšanas ilgums bija 4 minūtes 20 sekundes. MRS tika veikta pirms intravenozas gadolīnija saturošas kontrastvielas ievadīšanas (25). Izmeklējuma lauks (*volume of interest*) tika atlikts T2 vai FLAIR aksiālos attēlos, neietverot deguna blakusdobumus, kaulu smadzeņu un zemādas taukaudus, lai izvairītos no artefaktiem (3,16,36,61).

Multivokseļu tehnika ļāva veikt mērījumus gan normālā smadzeņu vielā, gan patoloģiskas signāla intensitātes zonā. Izmeklējuma lauka apjoms variēja atkarībā no pacienta anatomiskām īpatnībām, bojājuma lieluma un audzēja lokalizācijas – mazāks izmeklējuma lauks tika lietots mugurējās smadzeņu bedres audzēju gadījumos, lielāks lauks – supratentoriāli lokalizētu audzēju gadījumā. Visiem pacientiem izmeklējuma lauks ietvēra gan patoloģiskās smadzeņu zonas, gan normālas signāla intensitātes smadzeņu balto vielu (15,16). Četras tauku nospiešanas joslas ārpus izmeklējuma lauka tika atliktas visos gadījumos, lai mazinātu spektra „kontamināciju” no skalpa un orbītas taukiem (115,116,149).

Kopējais MR izmeklējuma ilgums bija maksimāli 20 minūtes 17 sekundes.

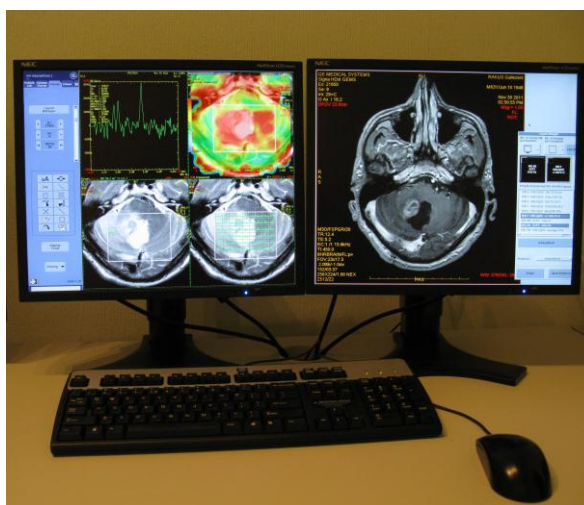



4.2. att. MR izmeklēšanas protokols pētījumā ietvertajiem pacientiem. A. T2 attēls koronārā plaknē. B. FLAIR attēls aksiālā plaknē. C. Difūzijas uzsvērtais attēls aksiālā plaknē. D. 3D T1 FSPGR IR prep attēls aksiālā plaknē. E. 3D T1 FSPGR IR prep attēls aksiālā plaknē pēc intravenozas gadolīniju saturošas kontrastvielas ievadīšanas. F. DTI primārais attēls aksiālā plaknē ar ROI FA mērījumiem. G. Krāsu kodētā FA karte aksiālā plaknē. H. Krāsu kodētā šķiedru orientācijas karte aksiālā plaknē. I. MR traktogrāfijas attēls koronārā plaknē. J. Multivokseļu MRS izmeklējuma lauks FLAIR aksiālā attēlā. K. ROI metabolītu mērījumiem. L. MR spektrālā līkne gliālā audzējā. (Attēli no autores arhīva)

4.4. Magnētiskās rezonanses attēlu pēcapstrāde

MR spektroskopijas un DTI primārie dati automātiski tika pārsūtīti uz darba staciju *MR GELS* (*General Electric*) (4.3. att.), kur tika veikta to apstrāde ar programmu *Functool*. Ar šīs programmas palīdzību tika iegūtas MRS spektrālās līknes un metabolītu mērījumi, kā arī DTI attēli – krāsu kodētās FA kartes, krāsu kodētās šķiedru orientācijas kartes un 3-dimensionālas traktogrāfijas rekonstrukcijas.



4.3. att. MRS un DTI datu pēcapstrādei izmantotā darba stacija *MR GELS*. (Attēls no autores arhīva)

DTI un MRS kvantitatīvie mērījumi tika veikti noteiktās identiskās interesējošās zonās, kas tika atlikti manuāli. Kontroles mērījumiem tika iegūti MRS un FA mērījumi kontralaterālā normālā smadzeņu vielā (16).

Pētījuma grupā pacientiem ar gliālu smadzeņu jaunveidojumu mērījumi tika izdarīti četrās lokalizācijās:

- Audzējā – skaidri redzams solīds komponents, kontrastvielas krāšanās, patoloģiska signāla intensitāte T2, FLAIR attēlos. Audzēja nekroze norāda par totālu šķiedru traktu destrukciju un neatspoguļo infiltrējošus vitālus tumora audus, tāpēc mērījumi nekrotiskajos apvidos netika veikti.
- Perifokālā patoloģiskas signāla intensitātes zonā (perifokālā tūskā) – paaugstinātas signāla intensitātes zona T2 un FLAIR attēlos, kurā nav vērojama kontrastvielas krāšanās (21) līdz 1 cm no audzēja solidās daļas.
- Distālā normālas signāla intensitātes zonā līdz 1 cm no patoloģiskās signāla intensitātes zonas.
- Kontralaterālā simetriskā normālā smadzeņu baltā vielā - normālas signāla intensitātes zona visās strukturālās MR sekvencēs.

Otrajā pētījuma grupā pacientiem remisijas periodā mērījumi tika izdarīti trīs lokalizācijās:

- Patoloģiskas signāla intensitātes zonā ap pēcoperācijas gultni (pēcterapijas bojājuma zonā) - paaugstinātas signāla intensitātes zona T2 un FLAIR attēlos, kurā nav vērojama kontrastvielas krāšanās.
- Distālā normālas signāla intensitātes zonā līdz 1 cm no patoloģiskās signāla intensitātes zonas.
- Kontralaterālā simetriskā normālā smadzeņu baltā vielā - normālas signāla intensitātes zona visās strukturālās MR sekvencēs.

ROI izvēle mērījumu veikšanai tika balstīta uz iepriekš publicētām rekomendācijām (12,23,51).

Tika izveidots izmeklējumu attēlu arhīvs, ierakstot tos diskos *DICOM* formātā ar iespējamu pēcapstrādi.

4.4.1. Frakcionālās anizotropijas mērījumi

Lai veiktu DTI kvantitatīvā parametra (FA) mērījumus, tika rekonstruētas DTI pelēkās skalas kartes un krāsu kodētās FA kartes. FA mērījumi veikti noteiktās identiskās interesējošās zonās, kas tika atzīmētas manuāli uz 2-dimensionālām DTI pelēkās skalas kartēm. Kopumā veikti 496 FA mērījumi. ROI atlikšana dažādās anatomiskās lokalizācijas balstījās uz smadzeņu zonām, kas atainotas strukturālajos T2, FLAIR un pēckontrasta T1 attēlos (21), kā arī krāsu kodētās FA kartēs. ROI lielums FA mērījumu izdarīšanai bija 30 pikseļi ($41,2\text{mm}^2$).

Lai veiktu diagnostiskā testa sakritības analīzi un noteiktu, vai ROI lielums ietekmē FA mērījumu rezultātus, 115 pacientiem (50 pacientiem ar gliālu jaunveidojumu un 65 pacientiem remisijas periodā) tika veikti atkārtoti mērījumi ar 12 pikseļu ($16,5\text{mm}^2$) lielu ROI identiskās mērījumu lokalizācijās.

Lai veiktu diagnostiskā testa atkārtojamības analīzi DTI kvantitatīvajiem mērījumiem, tika atlasīti 20 gliālu audzēju pacienti, kuriem izdarīja atkārtotus FA mērījumus. Atkārtotie mērījumi tika veikti vidēji pēc 6 mēnešu intervāla. Mērījumi tika izdarīti pēc identiskas metodoloģijas – ROI atlikts audzējā, perifokālā tūskas zonā, distālā un kontralaterālā normālas signāla intensitātes zonā. Lai mērījumi būtu objektīvi, tie tika veikti, neredzot iepriekšējā reizē izdarīto mērījumu ROI lokalizāciju.

4.4.2. Traktogrāfija

Lai noteiktu baltās vielas traktu bojājumu, tika analizētas DTI krāsu kodētās šķiedru orientācijas kartes, krāsu kodētās FA kartes un MR traktogrāfijas attēli. Katram pacientam tika rekonstruēti baltās vielas trakti bojātajā puslodē. Atkarībā no audzēja lokalizācijas, tika rekonstruēti dažādi trakti. Atradne tika analizēta, balstoties uz tradicionālo anatomisko smadzeņu baltās vielas traktu dalījumu asociatīvajās, projekciju, komisurālās, smadzenīšu/smadzeņu stumbra šķiedrās (150). Kopumā rekonstruēti 243 bojātās smadzeņu puslodes trakti – 71 *corona radiata/capsula interna*, 62 subkortikālās U-šķiedras, 40 *fasciculus longitudinalis inferior*, 28 *fasciculus uncinatus*, 19 *corpus callosum*, 8 *fasciculus fronto-occipitalis inferior*, 7 smadzeņu stumbra/smadzenīšu šķiedras, 6 *fasciculus arcuatus*, 2 *cingulum*. Bojātie trakti tika salīdzināti ar pretējās puslodes traktiem, kas tika pieņemti par normāliem (13).

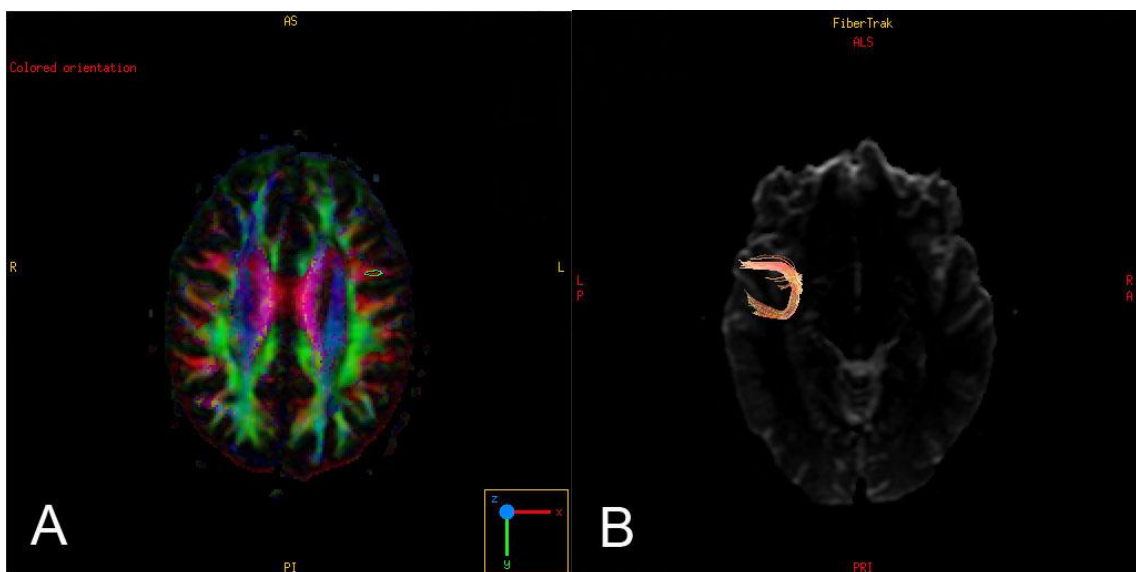
DTI krāsu kodētās šķiedru orientācijas kartēs traktu krāsu kodēšana bija sekojoša atbilstoši traktu gaitai: no labās uz kreiso pusi – sarkana; kraniokaudāli – zila; priekšēji-mugurējā virzienā – zaļa (108,109); pārējās krāsas atainoja slīpu šķiedru gaitu (95).

Traktu rekonstrukcija tika veikta vairākos attēlu slāņos atbilstoši traktu gaitai (94). Lai identificētu individuālus baltās vielas traktus, tika lietotas krāsu kodētās šķiedru orientācijas DTI kartes (13). Lai diferencētu dažādus traktu bojājumu veidus, tika izmantoti gan strukturālie MR attēli, gan krāsu kodētās FA kartes, gan krāsu kodētās šķiedru orientācijas kartes, gan 3-dimensionālās traktogrāfijas attēli.

Lai traktogrāfiski vizualizētu baltās vielas traktus, nepieciešams noteikt ROI - „sākuma punktus” traktu rekonstrukcijai. Mūsu darbā šie „sākuma punkti” tika atzīmēti manuāli DTI krāsu kodētās šķiedru orientācijas kartēs, pamatojoties uz iepriekš izstrādātiem 3-dimensionāliem traktogrāfijas atlasiem (105) un piemērojot tos darbam mūsu darba stacijā. Traktogrāfijā tika izmantots gan viens, gan multipli ROI, atkarībā no trakta veida (109).

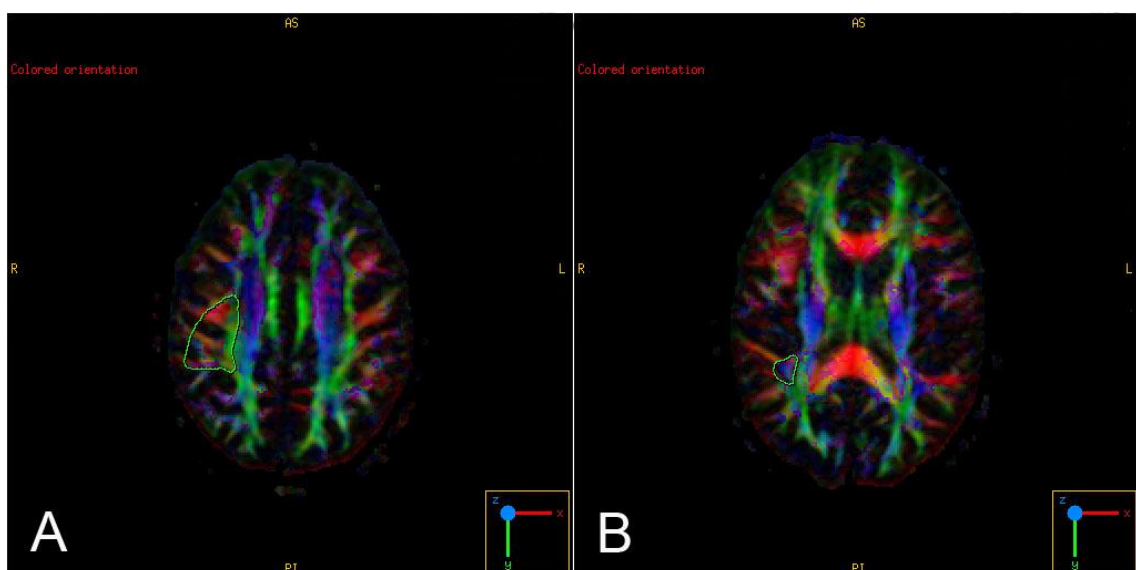
Asociatīvās šķiedras

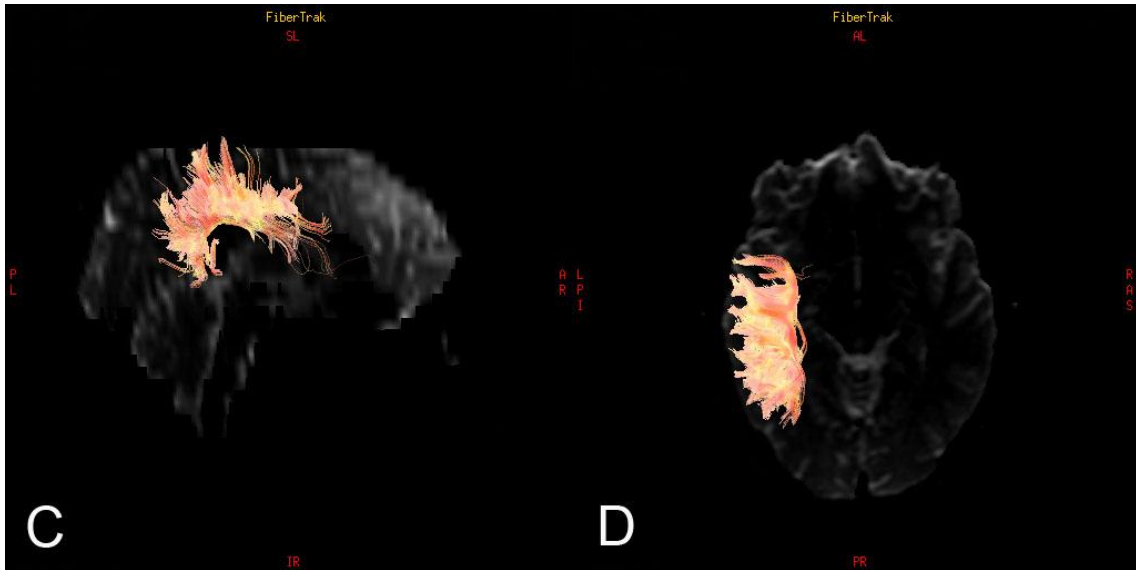
- **Īsās asociatīvās šķiedras (subkortikālās U-veida šķiedras)** savieno divus garozas punktus (150) ap vienu smadzeņu rievu vai nu tajā pašā daivā vai starp blakus esošām daivām. Tās visvieglāk vizualizējamas pieres daivā un pakauša daivas laterālā daļā netālu no garajām asociatīvajām šķiedrām - *fasciculus longitudinalis inferior* (43). Lai rekonstruētu traktu, tika izmantots viens ROI (103) (4.4. att.).



4.4. att. Subkortikālo U-veida šķiedru traktogrāfiskās rekonstrukcijas metodika. A. Neliels iegarenas formas reģions atlikts uz šķiedrām krāsu kodētā šķiedru orientācijas DTI attēlā. B. Subkortikālo U-veida šķiedru trīsdimensionāla rekonstrukcija aksiālā plaknē. (Attēli no autores arhīva)

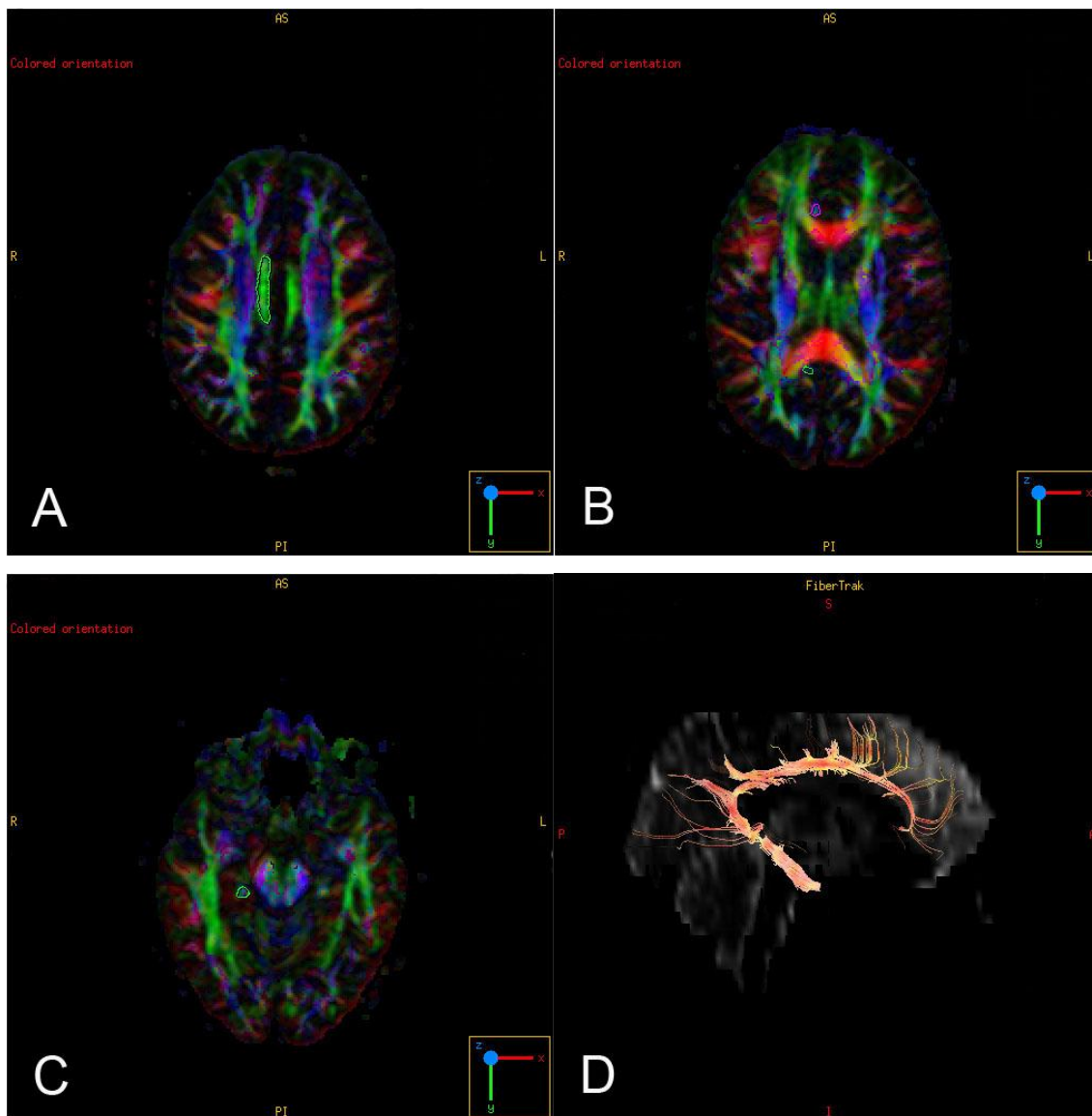
- *Fasciculus arcuatus* sastāv no garām un īsām šķiedrām, savieno pieres, paura un deniņu daivu perisilvija garozu. Īsās šķiedras lokalizējas laterāli no garām šķiedrām. Identifikācija krāsu kodētās šķiedru orientācijas DTI kartēs: *fasciculus arcuatus* fronto-parietālā daļa ietver šķiedras, kas iet priekšēji-mugurējā virzienā (zaļas) un atrodas laterāli no *corona radiata* projekciju šķiedrām (zilas). Deniņu-paura savienojuma līmenī *fasciculus arcuatus* apliecas ap laterālo (Silvija) rievu un turpinās uz leju deniņu stumbrā (zils) (105). *Fasciculus arcuatus* iet no deniņu daivas mugurējās daļas cauri paura daivai, kur tas ir paralēli *fasciculus longitudinalis superior*, līdz sazarojas laterāli pieres daivas apakšējās daļās un *gyrus precentralis* (96). Deniņu stumbrs (angliski - *temporal stem*) ir baltās vielas šķiedras, kas savieno deniņu un pieres daivas (151). *Fasciculus arcuatus* pašu laterālo daļu var identificēt kā sarkanās šķiedras, kas iet uz perisilvija garozu. Lai rekonstruētu traktu, tika izmantots viens ROI, kas atlikts trīs attēlu slāņos. Liels pusmēness formas reģions tika noteikts trakta mugurējā daļā – parasti 1 vai 2 slāņus virs *corpus callosum* ķermeņa daļas. Apakšējais reģions tika apzīmēts ap mugurējo deniņu stumbru. Mediālā robeža – melna līnija starp *fasciculus arcuatus* un *corona radiata*, šī līnija netika ietverta. Laterālā rievā šķērsoja pieres, paura, deniņu rievu pamatni. Priekšējā robeža – *sulcus precentralis*. Mugurējā robeža – *sulcus intraparietalis* (105) (4.5. att.).





4.5. att. *Fasciculus arcuatus* traktogrāfiskās rekonstrukcijas metodika. A. Liels puseņnes formas reģions noteikts trakta mugurējā daļā. B. Apakšējais reģions apzīmēts ap mugurējo deniņu stumbru. C. *Fasciculus arcuatus* trīsdimensionāla rekonstrukcija sagitālā plaknē. D. *Fasciculus arcuatus* trīsdimensionāla rekonstrukcija aksiālā plaknē. (Attēli no autores arhīva)

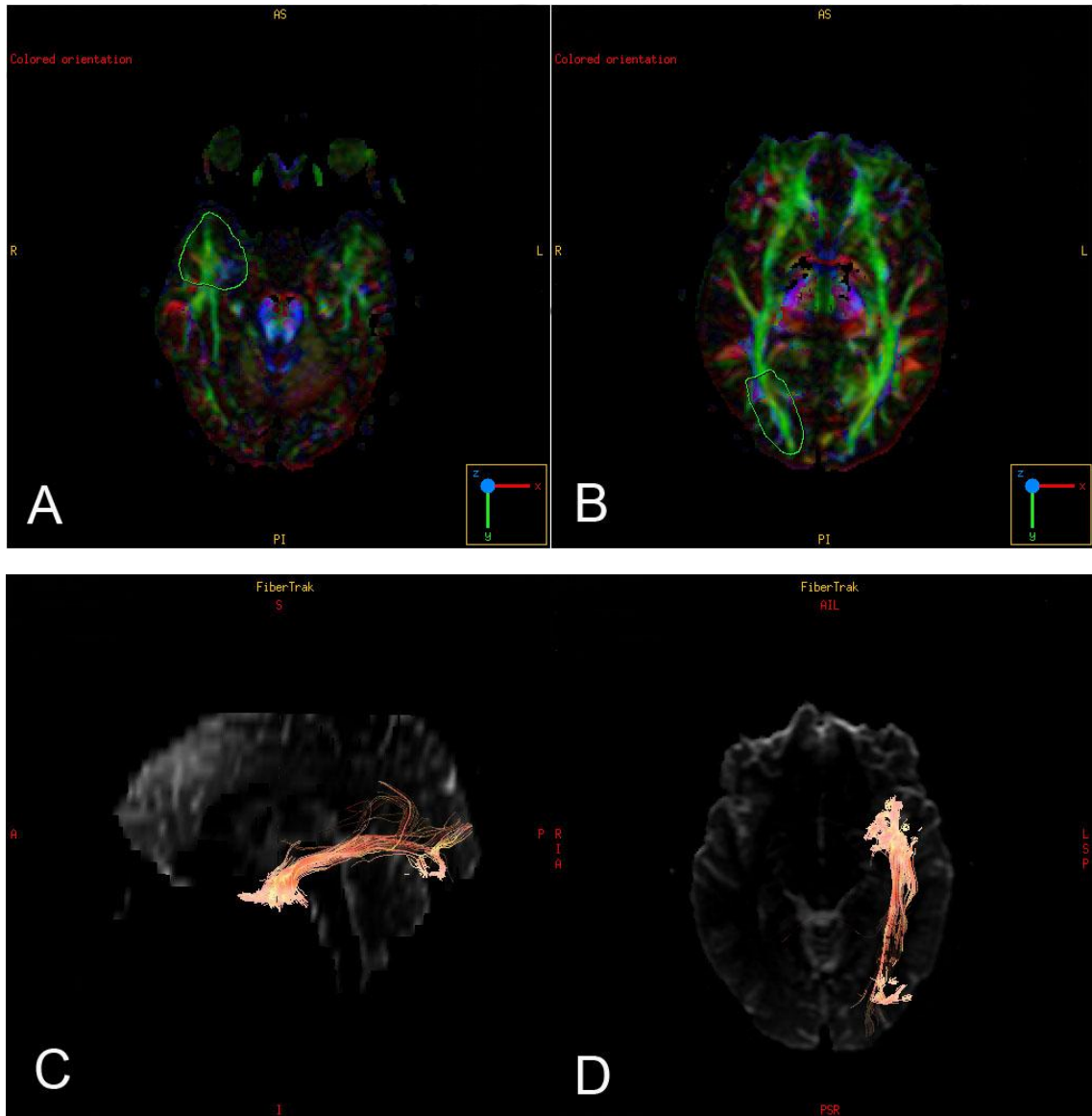
- Cingulum** ir mediālais asociatīvo šķiedru kūlītis, kas atrodas *gyrus cinguli* ap *corpus callosum* (105,152). Pieder pie limbiskās sistēmas (104,108,150). Tas satur dažāda garuma šķiedras, no kurām garākā iet no *gyrus temporalis anterior* līdz orbitofrontālai garozai. Lielākā daļā šķiedru ir īsās U-veida šķiedras, kas savieno mediālās pieres, paura, pakauša un deniņu daivas un dažādas cingulārās garozas daļas. Identifikācija krāsu kodētās šķiedru orientācijas DTI kartēs: pašām dorsālām *cingulum* šķiedrām ir priekšēji-mugurēja gaita un tās viegli var identificēt kā zaļas šķiedras mediāli no sarkanajām *corpus callosum* šķiedrām. Kad *corpus callosum* kreisā un labā daļa savienojas midsagitālā līnijā, *cingulum* sadalās priekšējā pieres un mugurējā paura-pakauša zarā. Divi *cingulum* zari turpina iet cieši gar *corpus callosum*, pārejot no zaļām uz zilām šķiedrām, kad tās aplikas ap *genu*, priekšējā daļā, un ap *splenium*, mugurējā daļā. Mugurējais zars turpinās uz leju *gyrus parahippocampalis* un beidzas mediālās deniņu daivas priekšējā daļā. Lai rekonstruētu *cingulum*, tiek izmantota viena ROI tehnika, kas tika apzīmēta 11 griezumos. Augšējā griezumā tiek iezīmēts viens iegarenas formas reģions. Kad *cingulum* sadalās divos zaros – katrā griezumā tiek iezīmēti abi, priekšējais un mugurējais reģions (105) (4.6. att.).



4.6. att. *Cingulum* traktogrāfiskās rekonstrukcijas metodika. A. Augšējā griezumā iezīmēts viens iegarenas formas reģions (zaļā krāsā). B. Kad *cingulum* sadalās divos zaros – katrā griezumā tiek iezīmēti abi reģioni (priekšējais un mugurējais). Divi *cingulum* zari turpina iet cieši gar *corpus callosum*, pārejot no zaļām uz zilām šķiedrām, kad tās apliecas ap *genu* priekšējā daļā un ap *splenium* mugurējā daļā. C. Mugurējais zars turpinās uz leju *gyrus parahippocampalis* un beidzas mediālās deniņu daivas priekšējā daļā. D. *Cingulum* trīsdimensionāla rekonstrukcija sagitālā plaknē. (Attēli no autores arhīva)

- *Fasciculus longitudinalis inferior* savieno deniņu un pakauša daivas. Identifikācija krāsu kodētās šķiedru orientācijas DTI kartēs: trakta zaļās šķiedras lokalizējas pakauša un deniņu daivu centrālās daļās, tās ir grūti atdiferencēt no *fasciculus fronto-occipitalis inferior* šķiedrām. Tā rekonstrukcijai tika izmantota divu-ROI metode. Pirmais ROI tika noteikts ap balto vielu deniņu daivas priekšpusē divos aksiālos attēlu slāņos, neiekļaujot deniņu daivas pašas mugurējās šķiedras, lai neietvertu šķiedras no citiem traktiem. Otrs ROI tika noteikts ap pakauša daivas

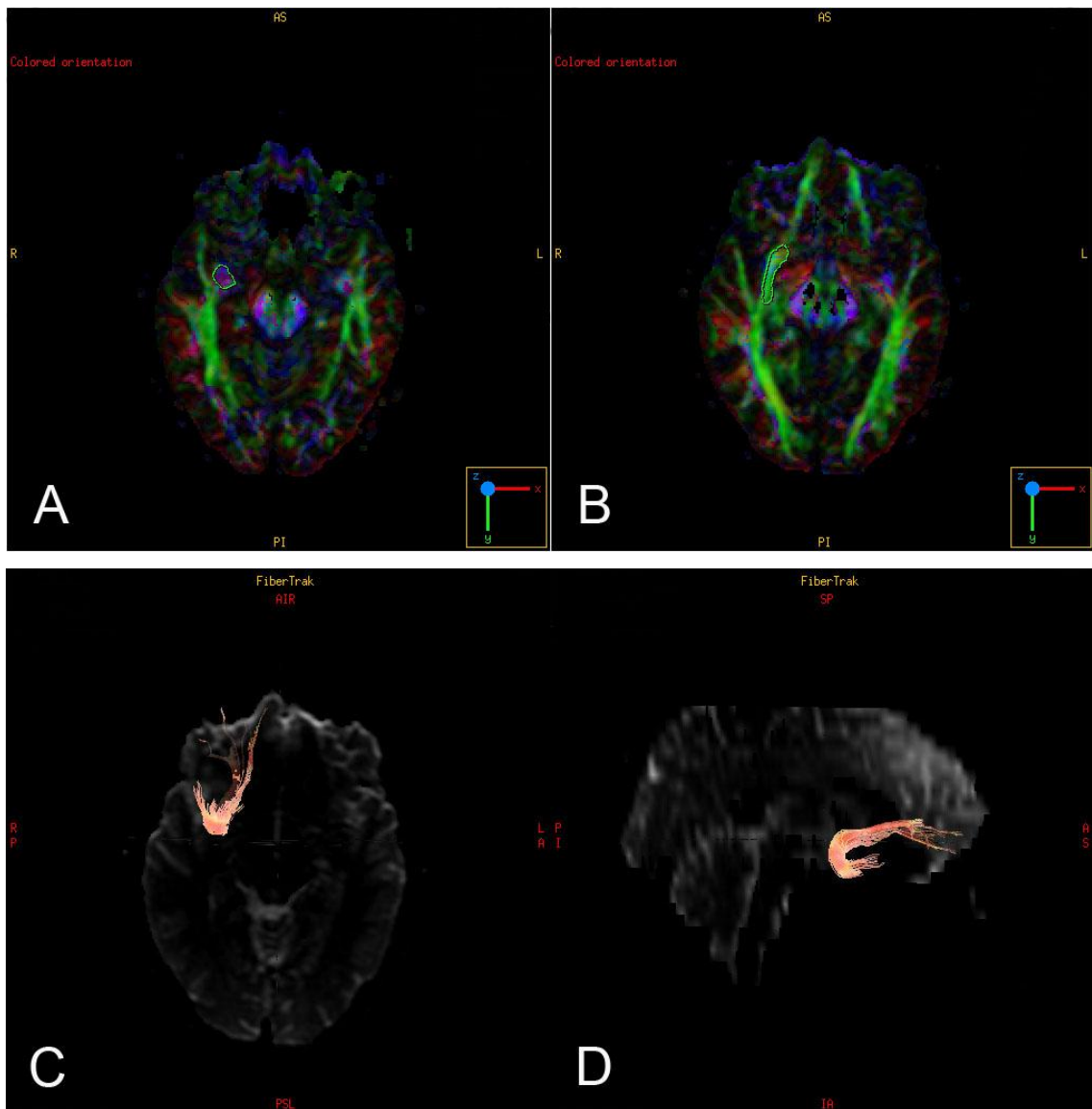
balto vielu piecos aksiālos attēlu slāņos. Apakšējais reģions atzīmēts uz slāņa, kas satur baltās vielas šķiedras no *gyrus lingualis* un *gyrus fusiformis*. Priekšējai robežai vienmēr jābūt uz mugurpusi no sānu vēderiņa pakauša raga galotnes (vai *cingulum*) (105) (4.7. att.).



4.7. att. *Fasciculus longitudinalis inferior* traktogrāfiskās rekonstrukcijas metodika. A. Pirmais ROI - deniņu daivas priekšpusē. B. Otrs ROI - pakauša daivā. C. *Fasciculus longitudinalis inferior* trīsdimensionāla rekonstrukcija sagitālā plaknē. D. *Fasciculus longitudinalis inferior* trīsdimensionāla rekonstrukcija aksiālā plaknē, skats no ventrālās puses. (Attēli no autores arhīva)

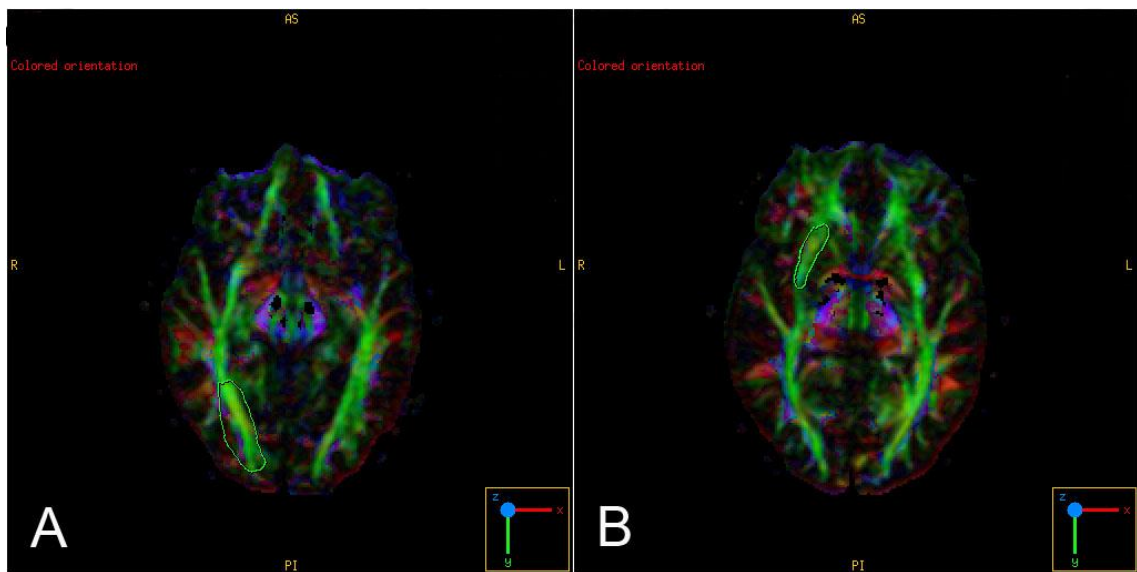
- *Fasciculus uncinatus* ir ventrālais asociatīvo šķiedru kūlītis, kas savieno deniņu daivas priekšējo polu ar mediālo un laterālo orbitofrontālo garozu (43,105,106,150). Pieder pie limbiskās sistēmas (108). Identifikācija krāsu kodētās šķiedru orientācijas DTI kartēs: *fasciculus uncinatus* deniņu šķiedras (sarkani-zilā krāsā) atrodas mediāli

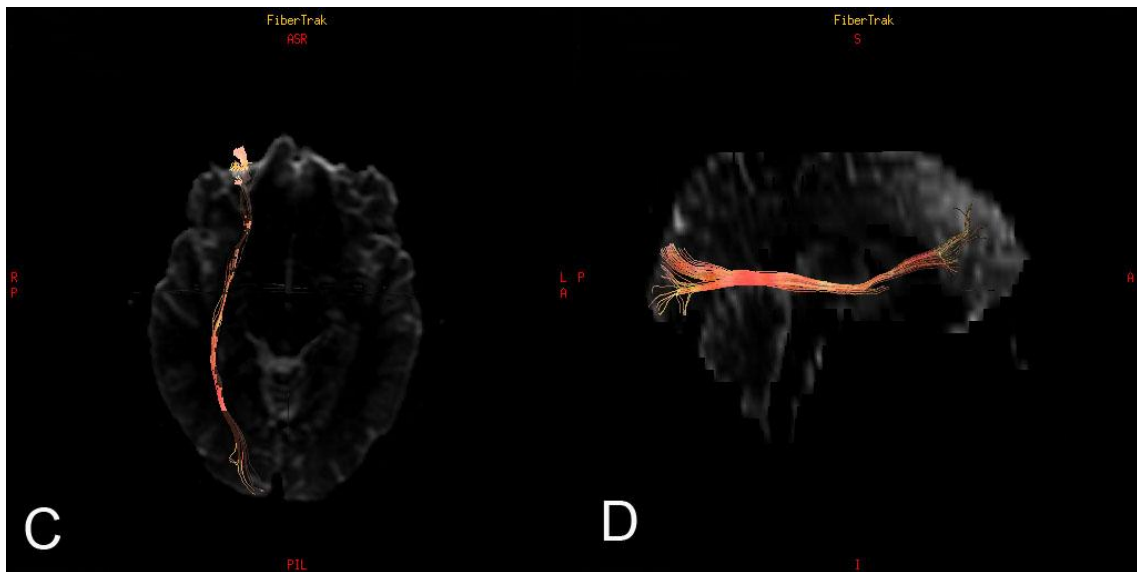
no zaļām *fasciculus longitudinalis inferior* šķiedrām. Kad *fasciculus uncinatus* ienāk *capsula externa*, tā šķiedras noliecas uz priekšpusi (krāsa mainās no sarkani-zilās uz zaļo) un saplūst ar šķiedrām no *fasciculus fronto-occipitalis inferior*. Tā rekonstrukcijai tika izmantota divu-ROI metode. Pirmais ROI tika noteikts deniņu daivas priekšējā daļā divos aksiālos griezumos. Otrs ROI noteikts baltajā vielā *capsula externa/extrema* priekšējā daļā divos aksiālos griezumos. Laterālā robeža ir *insula*. Mediālā robeža ir *nucleus lenticularis* (105) (4.8. att.).



4.8. att. *Fasciculus uncinatus* traktogrāfiskās rekonstrukcijas metodika. A. Pirmais ROI noteikts deniņu daivas priekšpusē. *Fasciculus uncinatus* deniņu šķiedras ir sarkani-zilā krāsā un atrodas mediāli no zaļām *fasciculus longitudinalis inferior* šķiedrām. B. Otrs ROI noteikts baltajā vielā *capsula externa/extrema* priekšējā daļā, kur *fasciculus uncinatus* noliecas uz priekšpusi un tā krāsa mainās no sarkani-zilās uz zaļo. C. *Fasciculus uncinatus* trīsdimensionāla rekonstrukcija aksiālā plaknē. D. *Fasciculus uncinatus* trīsdimensionāla rekonstrukcija sagitālā plaknē. (Attēli no autores arhīva)

- *Fasciculus fronto-occipitalis inferior* ir ventrālais asociatīvo šķiedru kūlītis, kas savieno pakauša daivas ventrālo daļu ar orbitofrontālo garozu. Pakauša daivā tas iet paralēli *fasciculus longitudinalis inferior*. Tuvojoties deniņu daivas priekšpolam, šķiedras no *fasciculus fronto-occipitalis inferior* saiet kopā un ieiet *capsula externa* dorsāli no *fasciculus uncinatus* šķiedrām (105). Sakarā ar abu traktu ciešo lokalizāciju, ir grūti tos rekonstruēt atsevišķi. Identifikācija krāsu kodētās DTI kartēs: zaļās *fasciculus fronto-occipitalis inferior* šķiedras lokalizētas pakauša un deniņu daivu ventrālās un mediālās daļās, *capsula externa* priekšējā daļā un orbitofrontālā apvidū. Krāsu kodētās šķiedru orientācijas kartēs ir grūti tās atšķirt no citiem ventrāli lokalizētiem šķiedru kūļiņiem, piemēram, *fasciculus longitudinalis inferior*. Tā rekonstrukcijai tika izmantota divu-ROI metode. Pirmais ROI tika noteikts pakauša daivā apmēram piecos griezumos. Otrs ROI noteikts baltajā vielā ap *capsula externa/extrema* divos aksiālos griezumos (105) (4.9. att.).





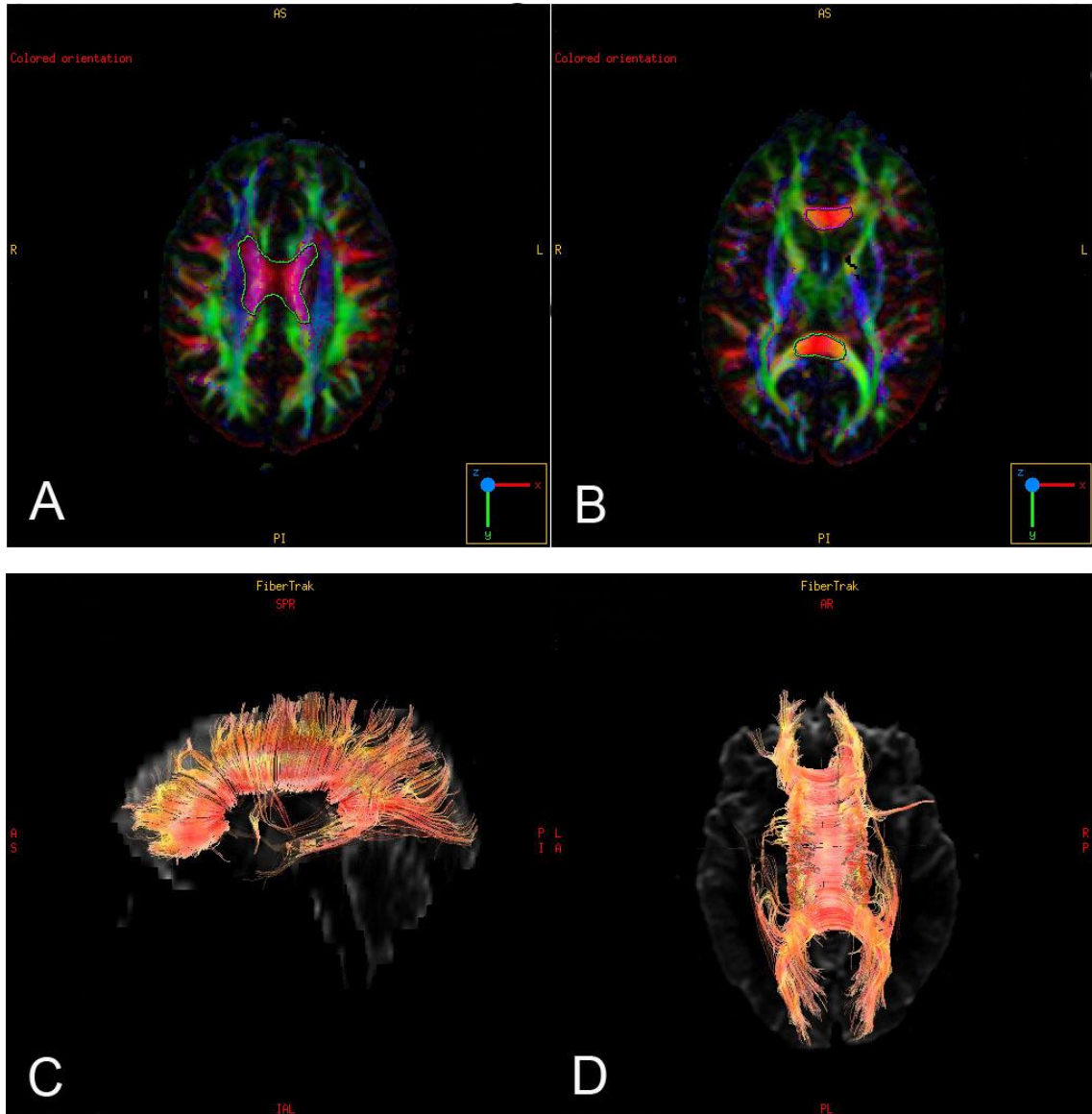
4.9. att. *Fasciculus fronto-occipitalis inferior* traktogrāfiskās rekonstrukcijas metodika. A. Pirmais ROI noteikts pakauša daivā ap zaļajām *fasciculus fronto-occipitalis inferior* šķiedrām. B. Otrs ROI noteikts baltajā vielā ap *capsula externa/extrema* zaļajām šķiedrām. C. *Fasciculus fronto-occipitalis inferior* trīsdimensionāla rekonstrukcija aksiālā plaknē. D. *Fasciculus fronto-occipitalis inferior* trīsdimensionāla rekonstrukcija sagitālā plaknē. (Attēli no autores arhīva)

- *Fasiculus longitudinalis superior* - savieno pieres daivas garozu ar paura un pakauša daivu garozu, lokalizēts laterāli no *corona radiata*. Krāsu kodētās šķiedru orientācijas DTI kartēs tās ir zaļas šķiedras, kas lokalizētas laterāli no *capsula interna* (zila) (96). Lokalizēts laterāli no *corona radiata* (150). Sakarā ar ciešo lokalizāciju ar *fasciculus arcuatus*, mums neizdevās atsevišķi skaidri rekonstruēt *fasiculus longitudinalis superior*.

Komisurālās šķiedras

- *Corpus callosum* ir lielākais šķiedru kūlītis cilvēka smadzenēs (105), kas sastāv no vairāk kā 200-300 miljoniem aksonu (43). *Corpus callosum* savieno labo un kreiso smadzeņu puslodi. Tradicionāli tam izšķir priekšējo daļu (*genu*), kas savieno prefrontālo un orbitofrontālo apvidu; centrālo daļu (*truncus*), kas savieno precentrālos frontālos apvidus un paura daivas; mugurējo daļu (*splenium*), kas savieno pakauša daivas un deniņu daivas. Šķiedras no *genu* un *rostrum* daļām aplikas ap *fissura longitudinalis cerberi* priekšējo daļu un izveido *forceps minor* jeb *forceps anterior*. Šķiedras no *splenium* aplikoties veido *forceps major* jeb *forceps posterior*. Identifikācija krāsu kodētās šķiedru orientācijas DTI kartēs: sarkanās *truncus corporis callosi* šķiedras atrodas ventrāli no *cingulum* un mediāli no sānu vēderiņiem. *Truncus corporis callosi* sadalās divās daļās – priekšējā, *genu*, un mugurējā, *splenium*. Tā rekonstrukcijai tika izmantota viena-ROI metode, kas

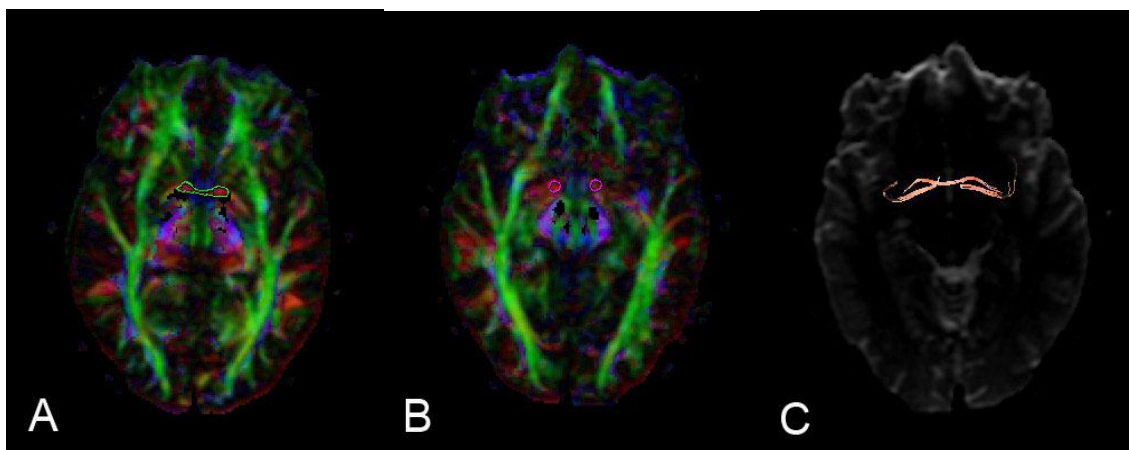
tika noteikts ap *truncus*, *genu* un *splenium* (105) apmēram piecos griezienos. ROI forma mainījās atkarībā no *corpus callosum* anatomijas – tauriņveida *truncus* daļā, pakavveida *genu* un *splenium* daļā (105) (4.10. att.).



4.10. att. *Corpus callosum* traktogrāfiskās rekonstrukcijas metodika. A. Sarkanās *truncus corporis callosi* šķiedras atrodas ventrāli no *cingulum* un mediāli no sānu vēderiņiem. ROI forma *truncus* daļā ir tauriņveida. B. *Genu* un *splenium* daļās ROI ir pakavveida formas, tās iezīmē katru atsevišķi. C. *Corpus callosum* trīsdimensionāla rekonstrukcija sagitālā plaknē. D. *Corpus callosum* trīsdimensionāla rekonstrukcija aksiālā plaknē. (Attēli no autores arhīva)

- *Commissura anterior* savieno abu pusložu deniņu daivu priekšējās un ventrālās daļas (ieskaitot *amigdala*). Identifikācija krāsu kodētās šķiedru orientācijas DTI kartēs: *commissura anterior* šķiedras ir sarkanā krāsā, tās atrodas mediāli no zaļajām *capsula externa/extrema* šķiedrām, ventrāli no *corpus fornicis* priekšējās

daļas, uz priekšu no smadzeņu kājiņām. Tā rekonstrukcijai tika izmantota viena-ROI metode, kas tika noteikts ap *commissura anterior* laterālajiem zariem divos griezumos. Lai izvairītos no saplūšanas ar *fasciculus uncinatus* un *fasciculus fronto-occipitalis inferior* šķiedrām, pašas laterālākās *commissura anterior* šķiedras, kas atrodas cieši pie *capsula externa*, jāizslēdz no ROI (105) (4.11. att.).

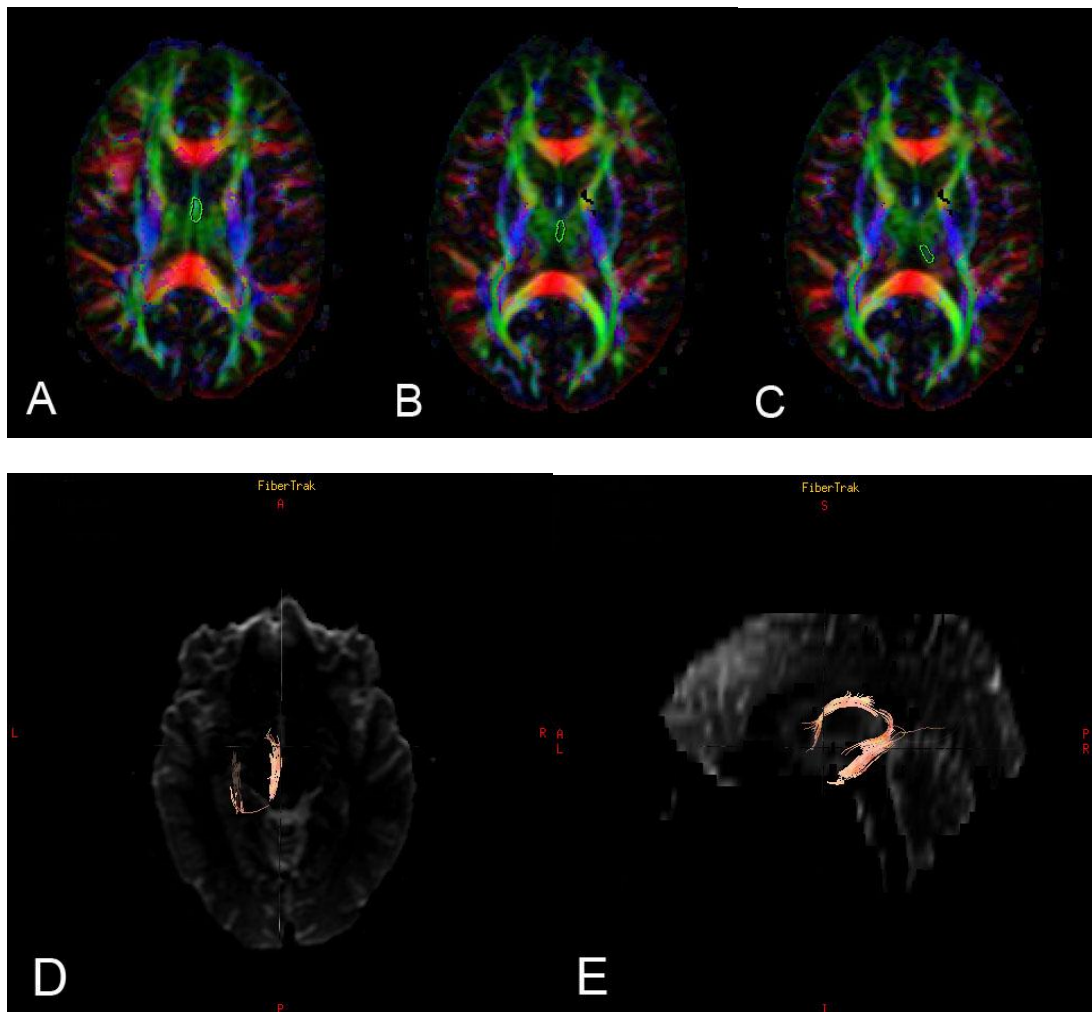


4.11. att. *Commissura anterior* traktogrāfiskās rekonstrukcijas metodika. A. un B. *commissura anterior* šķiedras ir sarkanā krāsā, tās atrodas mediāli no zaļajām *capsula externa/extrema* šķiedrām, ventrāli no *corpus fornixis* priekšējās daļas, uz priekšu no smadzeņu kājiņām. ROI noteikts ap *commissura anterior* laterālajiem zariem divos griezumos. Lai izvairītos no saplūšanas ar *fasciculus uncinatus* un *fasciculus fronto-occipitalis inferior* šķiedrām, pašas laterālākās *commissura anterior* šķiedras, kas atrodas cieši pie *capsula externa*, netiek iezīmētas. C. *Commissura anterior* trīsdimensionāla rekonstrukcija aksiālā plaknē. (Attēli no autores arhīva)

Projekciju šķiedras

- **Fornix** ir projekciju šķiedru kūlītis, kas savieno deniņu daivas mediālo daļu ar *corpora mamillaria*. Savieno *hippocampus* ar *hypothalamus* (108). Pieder pie limbiskās sistēmas (104,105,108). Identifikācija krāsu kodētās šķiedru orientācijas DTI kartēs: *corpus fornixis* šķiedras ir zaļā krāsā, tās iet gareniski gar midsagitālo līniju tieši zem sarkanajām *corpus callosum* šķiedrām. *Fornix* priekšējās šķiedras noliecas uz leju un šķērso *commissura anterior*. *Corpus fornixis* mugurējās šķiedras sadalās labā un kreisā zarā – *fimbria fornixis*. Tās aplikas ap *thalamus*, iet pa pakauša-deniņu daivu mediālām daļām līdz *hippocampus*. Tā rekonstrukcijai tika izmantota viena-ROI metode, ROI atlikts ap *corpus fornixis* divos griezumos. Lai labāk rekonstruētu visu *fornix* gaitu (ieskaitot deniņu daivā), papildus reģions tika atlikts ap *fimbria fornixis*. *Fimbria fornixis* ir grūti vizualizēt tās gaitā starp *thalamus* un *splenium corporis callosi*, palīdzēt var fakts, ka *fimbria fornixis*

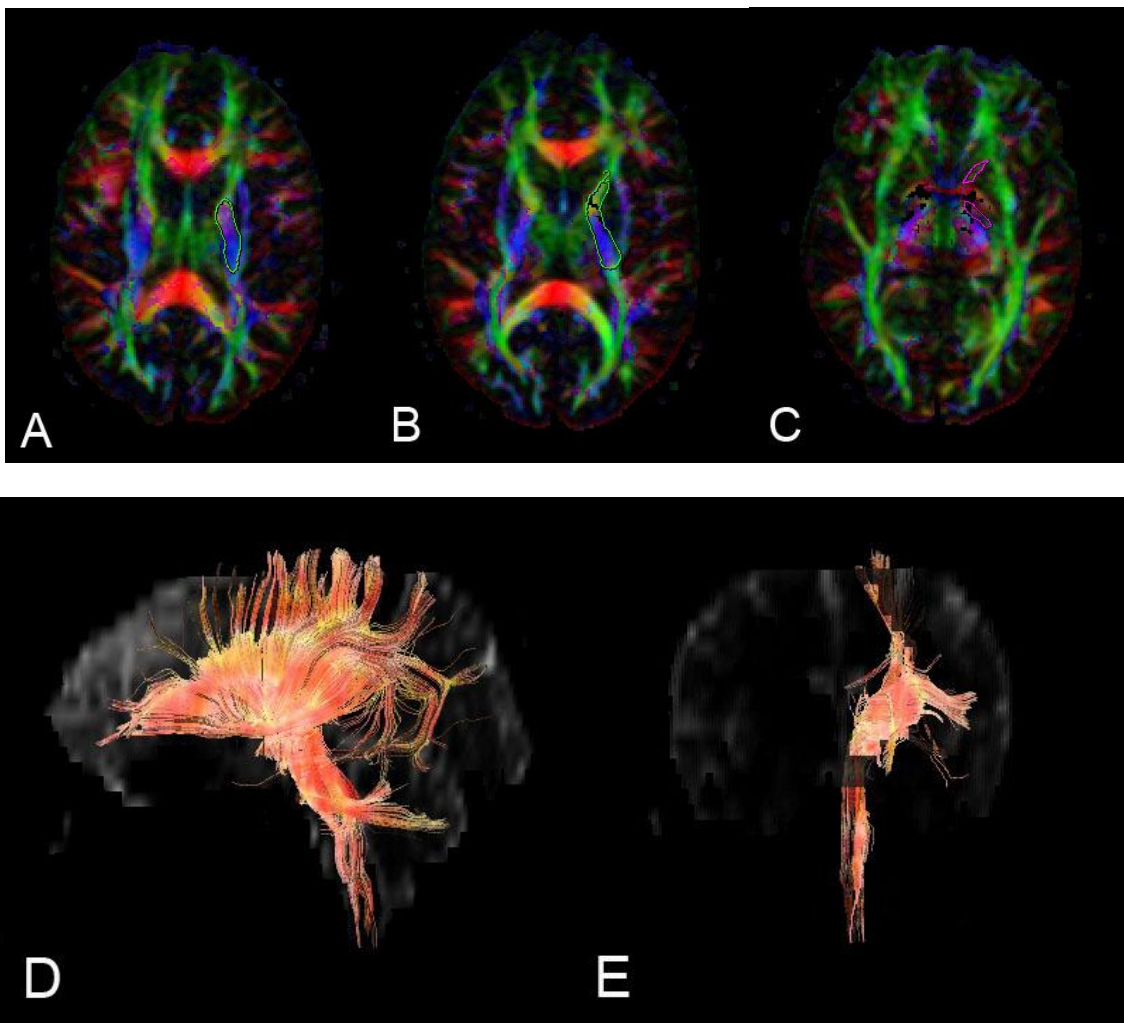
vienmēr atrodas uz priekšu no *cingulum* šķiedrām, pat deniņu daivā (105) (4.12. att.).



4.12. att. *Fornix* traktogrāfiskās rekonstrukcijas metodika. A. un B. ROI atlikts ap *corpus fornix*, kas ir zaļā krāsā un iet gareniski pa midsagitālo līniju. C. ROI atlikts ap *fimbria fornix* kreisajā pusē. D. *Fornix* trīsdimensionāla rekonstrukcija aksiālā plaknē. E. *Fornix* trīsdimensionāla rekonstrukcija sagitālā plaknē. (Attēli no autores arhīva)

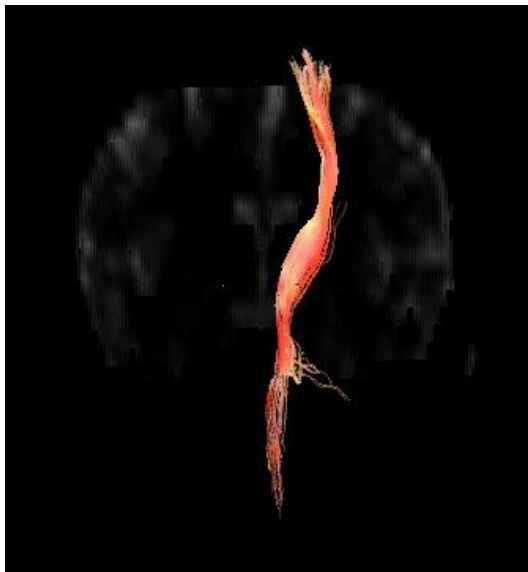- *Capsula interna* un *corona radiata* satur ascendējošās šķiedras no *thalamus* uz smadzeņu garozu un descendējošās šķiedras no pieres-paura garozas uz subkortikāliem kodoliem (bazāliem ganglijiem un smadzeņu stumbra kodoliem) un muguras smadzenēm. Identifikācija krāsu kodētās šķiedru orientācijas DTI kartēs: *crus posterius capsulae internae* šķiedras ir zili-sarkanā krāsā, tās atrodas mediāli un uz mugurpusi no *nucleus lentiformis* un uz priekšu un laterāli no *thalamus*. *Crus anterius capsulae internae* šķiedras ir zaļā krāsā, tās atrodas mediāli un uz priekšu no *nucleus lentiformis* un laterāli un uz mugurpusi no *caput nuclei caudati*. Šķiedras, izejot no *capsula interna* dorsālās daļas, pāriet par *corona radiata*, kas

atrodas laterāli no sānu vēderiņa, *corpus callosum*, *cingulum* un mediāli no *fasciculus arcuatus*. Šķiedras, izejot no *capsula interna* ventrālās daļas, pāriet uz smadzeņu kājiņām, *pons*, piramidāliem traktiem. Tā rekonstrukcijai tika izmantota viena-ROI metode, ROI atlikts ap *crus anterior et posterius capsulae internae* trīs griezumos. Augšējā robeža bija grieziens, kur *nucleus lentiformis* atdala *capsula interna* no *capsula externa*. Apakšējā robeža bija grieziens, kur *commissura anterior* atdala *crus anterior* no *crus posterius capsulae internae* (105) (4.13. att.).



4.13. att. *Capsula interna* un *corona radiata* traktogrāfiskās rekonstrukcijas metodika. A. Augšējā robeža ir grieziens, kur *nucleus lentiformis* atdala *capsula interna* no *capsula externa*. B. ROI atlikts ap *crus anterior* (zaļā krāsā) un *crus posterius* (zilā krāsā) *capsulae internae*. C. Apakšējā robeža ir grieziens, kur *commissura anterior* atdala *crus anterior* no *crus posterius capsulae internae*. D. *Capsula interna* un *corona radiata* trīsdimensionāla rekonstrukcija sagitālā plaknē. E. *Capsula interna* un *corona radiata* trīsdimensionāla rekonstrukcija koronārā plaknē. (Attēli no autores arhīva)

Tractus corticospinalis ir vissvarīgākais descendējošais smadzeņu motorais trakts (108,150). *Tractus corticospinalis* (4.14. att.) ir viegli rekonstruējams starp *corona radiata* šķiedrām, tas savieno primāro motoro garozu ar muguras smadzenēm un iet caur *capsula interna*. Identifikācija krāsu kodētās šķiedru orientācijas DTI kartēs: tas atrodas *crus posterius*, tumši zilā krāsā, kas norāda par vertikāli orientētām šķiedrām (43). Sakarā ar trakta vienkāršo vizualizāciju, to var lietot kā „kontrolas” šķiedras atsevišķos gadījumos (108).

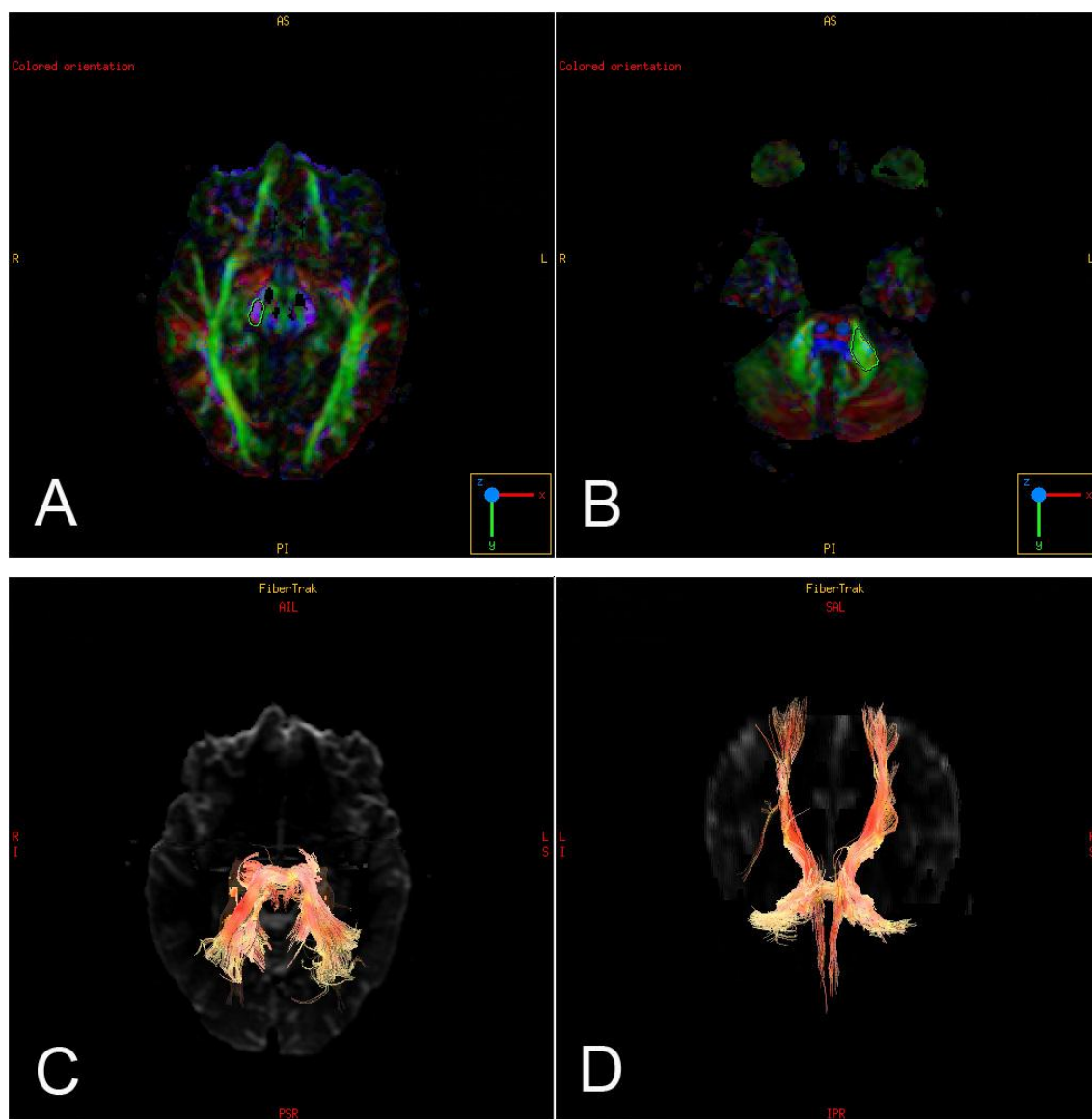


4.14. att. *Tractus corticospinalis* trīsdimensionāla rekonstrukcija koronārā plaknē. (Attēls no autores arhīva)

- ***Radiatio optica*** savieno *nucleus geniculatum laterale* (zemgarozas redzes centru – *thalamus* mugurējo kodolu grupu) ar garozas redzes centru *sulcus calcarinus* apvidū – *cuneus* un *gyrus occipitotemporalis medialis* (43,153). Pēc vairāku autoru ieteikumiem pirmais (priekšējais) ROI iekļāva visu *nucleus geniculatum laterale* – *thalamus* mugurēji laterālās daļās (153) plaknē, kur redzams *trigonum ventriculi* - laterāli un uz priekšu no tā, cieši pie *thalamus*, vairākos griezienos iezīmēti reģioni uz mugurpusi no sānu vēderiņa (154). Otrais ROI atliks ap *sulcus calcarinus* pakauša daivā (153). *Radiatio optica* priekšējā robeža ir *fasciculus uncinatus* (93). Mūsu pētījumā precīzi nebija iespējams rekonstruēt atsevišķi *radiatio optica*, jo vienmēr tajā tika papildus rekonstruētas arī šķiedras no *corpus callosum* un *fasciculus longitudinalis inferior*, arī izmantojot divu ROI metodi kā ieteica vairāki autori, kas bija jānovieto *thalamus* un pakauša daivās (72,153).

Smadzeņu stumbra un smadzenīšu šķiedras

Smadzenītes saņem impulsus no kontralaterālās smadzeņu puslodes caur **kortiko-ponto-cerebellāro traktu**, kas iet pa vidējām smadzenīšu kājiņām. Identifikācija krāsu kodētās šķiedru orientācijas DTI kartēs: vidējās smadzenīšu kājiņas šķiedras ir zaļā krāsā, atrodas laterāli un dorsāli no *pons*. Kortiko-ponto-cerebellārā trakta rekonstrukcijai tika izmantota divu-ROI metode. Pirmais ROI atlikts smadzeņu kājiņā. Otrs ROI – pretējās puses vidējā smadzenīšu kājiņā (105) (4.15. att.).



4.15. att. Kortiko-ponto-cerebellārā trakta traktogrāfiskās rekonstrukcijas metodika. A. Pirmais ROI atlikts smadzeņu kājiņā. B. Otrs ROI – pretējās puses vidējā smadzenīšu kājiņā. C. Abpusēja kortiko-ponto-cerebellārā trakta trīsdimensionāla rekonstrukcija aksiālā plaknē. D. Abpusēja kortiko-ponto-cerebellārā trakta trīsdimensionāla rekonstrukcija koronārā plaknē. (Attēli no autores arhīva)

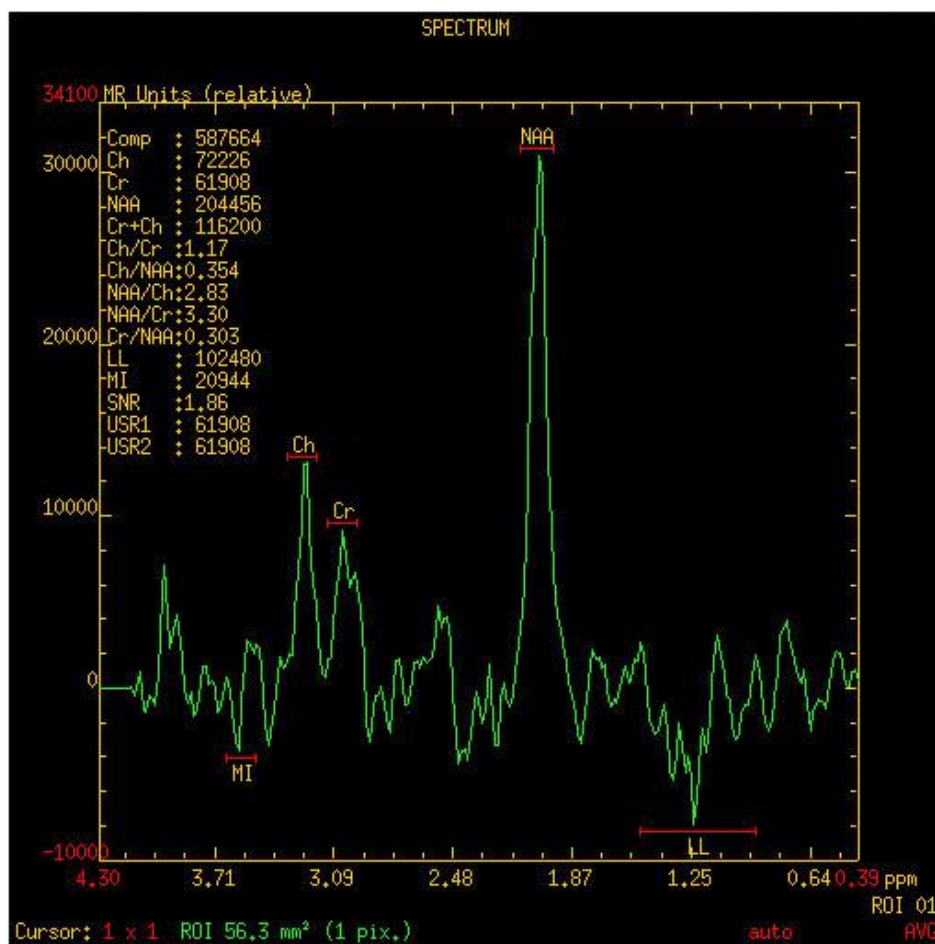
Baltās vielas traktu bojājums audzēja rezultātā tika klasificēts kā dislokācija, tūska, infiltrācija un destrukcija saskaņā ar iepriekš publicētiem kritērijiem (9,13). Lai noteiktu trakta bojājumu, MR 3-dimensionālie traktogrāfijas attēli tika izvērtēti kopā ar krāsu kodētām FA kartēm un krāsu kodētām šķiedru orientācijas kartēm. Kritēriji traktu izmaiņām:

- Trakta dislokācija – trakts saglabā normālo anizotropiju attiecībā pret kontralaterālās puslodes atbilstošo traktu, bet ir novietots patoloģiskā lokalizācijā vai ar patoloģisku orientāciju krāsu kodētās šķiedru orientācijas kartēs (9,13).
- Trakta tūska – trakts saglabājis normālo anizotropiju un orientāciju, bet tam ir augsta signāla intensitāte T2 un FLAIR attēlos (9,13).
- Trakta infiltrācija – traktam ir samazināta anizotropija, bet tas joprojām ir identificējams krāsu kodētās šķiedru orientācijas kartēs. Anizotropija var būt samazināta gan vazogēnas tūskas, gan audzēja infiltrācijas rezultātā (9,13).
- Trakta destrukcija – traktam ir ievērojami samazināta anizotropija un tas nav identificējams krāsu kodētās šķiedru orientācijas kartēs (9,13).

4.4.3. Magnētiskās rezonanses spektroskopija

MRS kvantitatīvie mērījumi (Cho/Cr, NAA/Cr, LL/Cr, MI/Cr attiecības) veikti noteiktās interesējošās zonās – identiskās lokalizācijās FA mērījumiem. Pacientu grupā ar gliālu smadzeņu jaunveidojumu mērījumi tika izdarīti četrās lokalizācijās: audzējā, perifokālā patoloģiskas signāla intensitātes zonā, distālā normālas signāla intensitātes zonā, kontralaterālā simetriskā normālā smadzeņu baltā vielā. Otrajā pētījuma grupā pacientiem remisijas periodā mērījumi tika izdarīti trīs lokalizācijās: patoloģiskas signāla intensitātes zonā ap pēcoperācijas gultni, distālā normālas signāla intensitātes zonā, kontralaterālā simetriskā normālā smadzeņu baltā vielā.

Pēc automātiskās MRS datu pēcapstrādes, mēs noteicām metabolītu līmeņu augstākos pīķus noteiktos spektrālās līknes punktos - MI līmeni 3,5-3,6ppm, Cho 3,2ppm, Cr 3,0ppm, NAA 2,0ppm. Attiecībā uz LL mēs noteicām pīķu augstumu summu uz līknes starp 0,8 un 1,3ppm (4.16. att.).



4.16. att. MRS likne, uz kuras katram metabolītam raksturīga noteikta vieta atkarībā no rezonanses frekvences, ko izsaka miljona daļās (ppm, no angļu valodas - *parts per million*): MI 3,5-3,6ppm, Cho 3,2ppm, Cr 3,0ppm, NAA 2,0ppm, LL komplekss 0,8-1,3ppm. (Attēls no autores arhīva)

Iepriekš noteiktajā izmeklētajā apvidū tika atlikti atsevišķi vokseļi katrā no interesējošām smadzeņu zonām. Tad spektrs tika izrēķināts automātiski. Katra metabolīta pīķis sākotnēji tika novērtēts vizuāli un tika aprēķinātas metabolītu attiecības. Lai aprēķinātu metabolītu attiecības, par saucēju tika izmantots Cr, kas tiek uzskatīts par vienu no stabilākiem metabolītiem, jo vismazāk mainās dažādu patoloģiju gadījumos (119,121).

Kopumā darbā tika veikti 2057 metabolītu attiecību mērījumi.

Lai veiktu diagnostiskā testa atkārtojamības analīzi MRS kvantitatīvajiem mērījumiem, 20 gliālu audzēju pacientiem tika atkārtoti izmērītas Cho/Cr, NAA/Cr, LL/Cr, MI/Cr attiecības audzējā, perifokālā tūskā, distālā un kontralaterālā normālas signāla intensitātes zonās. Atkārtotie mērījumi tika veikti vidēji pēc 6 mēnešu intervāla. Lai atkārtotie mērījumi būtu objektīvi, tie tika veikti, neredzot iepriekšējā reizē izdarīto mērījumu ROI lokalizācijas konkrētā vokselī.

4.5. Datu statistiskā analīze

Datu apkopošanai tika izmantota *Microsoft Office Excel 2003* programma. Datu statistiskā analīze veikta ar programmas SPSS (20.versijas) palīdzību. Tās mērķis – noskaidrot sakarības ticamību starp izvēlētajiem rādītājiem dažādās interesējošās zonās un izvērtēt MRS un DTI priekšrocības galvas smadzeņu gliomu diagnostikā un terapijas efektivitātes kontrolē.

Datu statistiskās analīzes metodes:

1. Izmantotas aprakstošās statistikas metodes, lai noskaidrotu atbilstošā lieluma centrālās tendences rādītāju (Cho/Cr, NAA/Cr, MI/Cr, LL/Cr, FA vidējās vērtības) un izkliedes rādītāju (standartdeviāciju). Visi kvantitatīvie dati tika izteikti kā vidējā vērtība±standartdeviācija. Mainīgajiem lielumiem pa grupām tika aprēķināts Kolmogorova – Smirnova tests, lai noteiktu atbilstību normālajam sadalījumam.
2. Secinošās statistikas metodes:

- Hipotēžu pārbaudes metodes. Ja salīdzināmajās grupās visi vai daļa lielumu neatbilda normālajam sadalījumam ($p < 0,05$), salīdzināšanai pa pāriem tika lietots neparametriskais Vilkoksona rangu zīmju tests (*Related-Samples Wilcoxon Signed Rank Test*). Ja salīdzināmajās grupās visi lielumi atbilda normālajam sadalījumam ($p > 0,05$), salīdzināšanai pa pāriem tika lietots t – tests (*Paired Samples T Test*).
- Mērījumu atkārtojamības (*repeatability*) aprēķināšana – ar *single-factor Analysis of Variance* (ANOVA, *MS Excel*). Ar ANOVA analīzi tika aprēķināts vidējais kvadrātiskais starp grupām (MS_A) un vidējais kvadrātiskais grupas ietvaros (MS_W). Atkārtojamības indekss (r) tika aprēķināts pēc sekojošām formulām:

$$r = S^2_A / (S^2 + S^2_A) \quad (1.\text{formula})$$

S^2 ir vidējais kvadrātiskais grupas ietvaros (MS_W).

$$S^2_A = (MS_A - MS_W) / n_0 \quad (2.\text{formula})$$

n_0 ir novērojumu skaits katrā grupā (155).

Mūsu pētījumā katram rādītājam bija 2 mērījumi, tātad $n_0 = 2$.

Mēs izmantojām *Martin* un *Bateson* (1986) ieteikto r indeksa terminoloģiju:

- $r < 0,2$ – niecīga atkārtojamība,
- $r 0,2-0,4$ – zema atkārtojamība,
- $r 0,4-0,7$ – vidēja atkārtojamība,

- r 0,7-0,9 – augsta atkārtojamība,
- $r > 0,9$ – ļoti augsta atkārtojamība. Šos rādītājus var izmantot tikai, ja rezultāti ir statistiski ticami atšķirīgi (156).

Tika uzskatīts, ka p vērtība mazāka par 0,05 norāda par statistiski ticamu atšķirību.

5. REZULTĀTI

Apstrādājot veikto 150 MR izmeklējumu attēlus, kopumā izdarīti 2553 metabolītu attiecību (Cho/Cr, NAA/Cr, LL/Cr, MI/Cr) un FA mērījumi noteiktās interesējošās zonās: 362 mērījumi veikti audzējā, 324 mērījumi perifokālā tūskas zonā, 380 mērījumi pēcterapijas bojājuma zonā, 744 mērījumi distālā normālas signāla intensitātes zonā un 743 mērījumi kontralaterālā normālā smadzeņu baltā vielā.

5.1. Gliāls jaunveidojums

5.1.1. Frakcionālās anizotropijas analīze

Pētījumā tika iekļauti 73 pacienti ar gliālu smadzeņu jaunveidojumu. Izmantojot aprakstošās statistikas metodes, tika aprēķinātas FA rādītāja vidējās vērtības un standartdeviācijas katrā no interesējošām zonām. Tika novērots pakāpenisks FA pieaugums virzienā no audzēja uz distālo un kontralaterālo normālo smadzeņu vielu. Iegūtie FA mērījumu rezultāti (vidējais±standartdeviācija) pacientiem ar gliālu smadzeņu jaunveidojumu: audzējā 0,122(±0,049); perifokālā tūskā 0,175(±0,323); distālā normālā smadzeņu baltā vielā 0,323(±0,091); kontralaterālā normālā smadzeņu baltā vielā 0,473(±0,068).

FA mērījumiem pa grupām (audzējs, tūska, distālā normālā smadzeņu baltā viela, kontralaterālā normālā smadzeņu baltā viela) tika aprēķināts Kolmogorova – Smirnova tests, lai noteiktu atbilstību normālajam sadalījumam. Audzēja zonā un kontralaterālā normālā smadzeņu baltā vielā FA neatbilda normālajam sadalījumam ($p < 0,05$), tāpēc salīdzināšanai pa pāriem tika lietots neparametriskais Vilksona tests. Tūskas zonā un distālā normālā smadzeņu baltā vielā FA atbilda normālajam sadalījumam ($p > 0,05$), tāpēc salīdzināšanai pa pāriem tika lietots atkarīgu izlašu t – tests.

Veicot datu salīdzinājumu pa pāriem audzējā un perifokālā tūskā, starp FA vidējām vērtībām tika novērotas statistiski ticamas atšķirības ($p < 0,001$, Vilksona tests).

Veicot mērījumu salīdzinājumu audzējā un distālā normālas signāla intensitātes zonā, starp FA vidējām vērtībām tika novērotas statistiski ticamas atšķirības ($p < 0,001$, Vilkoksona tests).

Salīdzinot mērījumus audzējā un kontralaterālā normālas signāla intensitātes zonā, starp FA vidējām vērtībām tika novērotas statistiski ticamas atšķirības ($p < 0,001$, Vilkoksona tests).

Veicot mērījumu salīdzinājumu perifokālās tūskas zonā un distālā normālas signāla intensitātes zonā, starp FA vidējām vērtībām tika novērotas statistiski ticamas atšķirības ($p < 0,001$, t-tests).

Veicot datu salīdzinājumu pa pāriem perifokālā tūskas zonā un kontralaterālā normālas signāla intensitātes zonā, starp FA vidējām vērtībām tika novērotas statistiski ticamas atšķirības ($p < 0,001$, Vilkoksona tests).

Salīdzinot mērījumus distālā un kontralaterālā normālas signāla intensitātes zonā, starp FA vidējām vērtībām tika novērotas statistiski ticamas atšķirības ($p < 0,001$, Vilkoksona tests).

Lai noteiktu, vai saņemtā staru/ķīmijterapija ietekmē FA mērījumus, ar Vilkoksona testu salīdzinājām mērījumus noteiktajās smadzeņu zonās divās pacientu apakšgrupās - pirms staru/ķīmijterapijas ($n=24$) un pēc staru/ķīmijterapijas ($n=49$). Salīdzinot mērījumus **audzējā**, FA vidējās vērtības pirmā grupā 0,108 un otrajā grupā 0,128 statistiski ticami neatšķīrās ($p=0,831$). Salīdzinot **perifokālās tūskas zonu**, FA vidējās vērtības attiecīgi 0,173 un 0,176 statistiski ticami neatšķīrās ($p=0,629$). Salīdzinot **distālās normālas signāla intensitātes zonu**, FA vidējās vērtības 0,313 un 0,327 statistiski ticami neatšķīrās ($p=0,513$). Salīdzinot **kontralaterālās normālas signāla intensitātes zonu**, FA vidējās vērtības 0,480 un 0,469 statistiski ticami neatšķīrās ($p=0,523$).

Lai noteiktu, vai kortikosteroīdu lietošana ietekmē FA mērījumus, ar Vilkoksona testu salīdzinājām mērījumus audzējā un perifokālās tūskas zonā, distālā un kontralaterālā normālas signāla intensitātes zonā divās pacientu grupās – pacienti, kas saņēmuši kortikosteroīdus ($n=53$) un kas nav saņēmuši kortikosteroīdus ($n=20$) līdz MR izmeklējuma veikšanai. **Audzējā** FA vidējās vērtības pirmā grupā 0,121 un otrajā grupā 0,124 statistiski ticami neatšķīrās ($p=0,215$). **Perifokālās tūskas zonā** FA vidējās vērtības 0,173 un 0,183 statistiski ticami neatšķīrās ($p=0,315$). **Distālā normālas signāla intensitātes zonā** FA vidējās vērtības 0,319 un 0,329 statistiski ticami

neatšķirās ($p=0,615$). **Kontralaterālā normālas signāla intensitātes zonā** FA vidējās vērtības 0,475 un 0,468 statistiski ticami neatšķirās ($p=0,445$).

Lai noteiktu, vai dzimums ietekmē FA mērījumus, ar Vilkoksona testu salīdzinājām mērījumus audzējā, perifokālās tūskas zonā, distālā un kontralaterālā normālas signāla intensitātes zonā divās pacientu grupās – vīrieši ($n=33$) un sievietes ($n=40$). **Audzējā** FA vidējās vērtības pirmā grupā 0,128 un otrajā grupā 0,116 statistiski ticami neatšķirās ($p=0,416$). **Perifokālā tūskas zonā** FA vidējās vērtības 0,182 un 0,169 statistiski ticami neatšķirās ($p=0,353$). **Distālā normālas signāla intensitātes zonā** FA vidējās vērtības 0,333 un 0,314 statistiski ticami neatšķirās ($p=0,405$). **Kontralaterālā normālas signāla intensitātes zonā** FA vidējās vērtības 0,474 un 0,472 statistiski ticami neatšķirās ($p=0,617$).

5.1.2. Metabolītu attiecību analīze

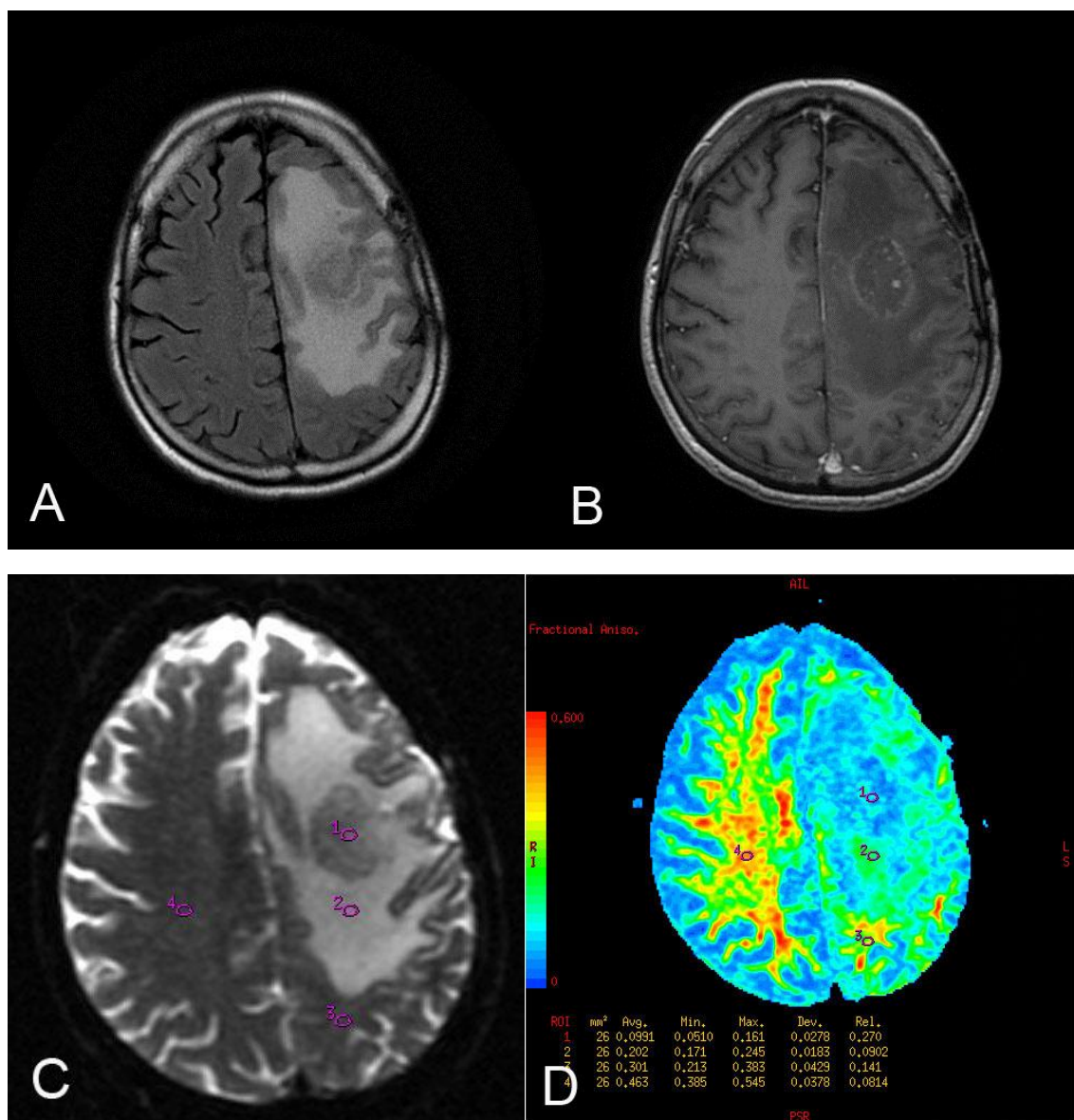
Izmantojot aprakstošās statistikas metodes, tika aprēķinātas Cho/Cr, NAA/Cr, MI/Cr, LL/Cr attiecību vidējās vērtības un standartdeviācijas katrā no interesējošām zonām. Tika novērots pakāpenisks Cho/Cr, MI/Cr, LL/Cr attiecību vidējo vērtību samazinājums un NAA/Cr pieaugums virzienā no audzēja uz distālo un kontralaterālo normālo smadzeņu vielu. Metabolītu attiecību mērījumu rezultāti apkopoti tabulā (5.1. tabula).

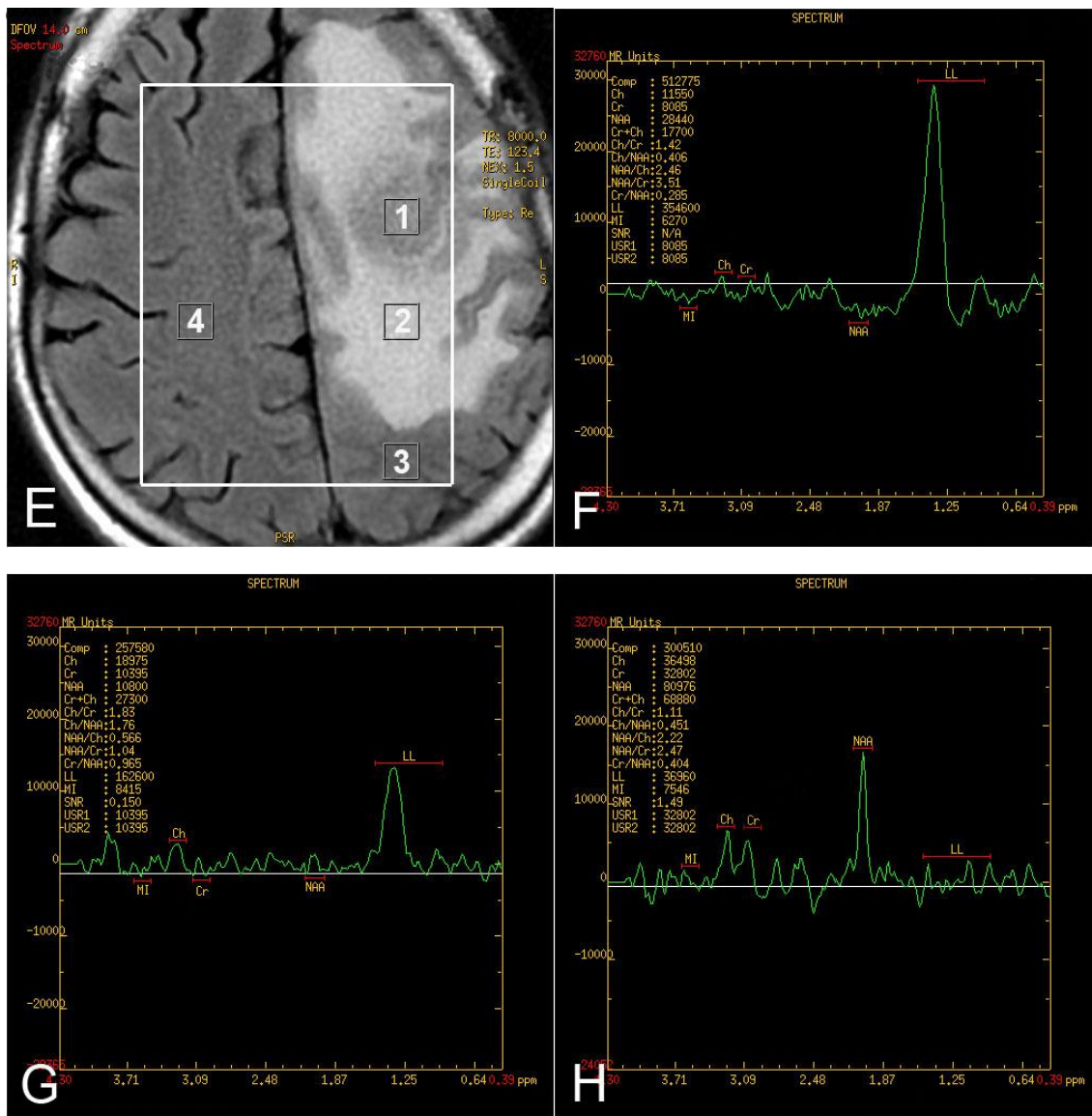
Mainīgajiem lielumiem pa grupām (audzējs, tūska, distālā normālā smadzeņu baltā viela, kontralaterālā normālā smadzeņu baltā viela) tika aprēķināts Kolmogorova – Smirnova tests, lai noteiktu atbilstību normālajam sadalījumam. Audzēja zonā Cho/Cr, MI/Cr neatbilda normālajam sadalījumam ($p<0,05$), tāpēc salīdzināšanai pa pāriem tika lietots neparametriskais Vilkoksona tests. Audzēja zonā NAA/Cr, LL/Cr atbilda normālajam sadalījumam ($p>0,05$), tāpēc salīdzināšanai pa pāriem tika lietots atkarīgu izlašu t–tests. Tūskas zonā Cho/Cr, MI/Cr neatbilda normālajam sadalījumam ($p<0,05$), NAA/Cr, LL/Cr atbilda normālajam sadalījumam ($p>0,05$). Distālā normālā smadzeņu baltā vielā Cho/Cr, MI/Cr, LL/Cr neatbilda normālajam sadalījumam ($p<0,05$), NAA/Cr atbilda normālajam sadalījumam ($p>0,05$). Kontralaterālā normālā smadzeņu baltā vielā Cho/Cr, NAA/Cr, MI/Cr neatbilda normālajam sadalījumam ($p<0,05$), LL/Cr atbilda normālajam sadalījumam ($p>0,05$).

Metabolītu attiecību mērījumu rezultāti (vidējais±standartdeviācija) pacientiem ar gliālu smadzeņu jaunveidojumu

Metabolītu attiecības	Audzējs	Perifokālā tūska	Distālā normālā smadzeņu baltā viela	Kontralaterālā normālā smadzeņu baltā viela
Cho/Cr	2,305(±1,543)	1,444(±0,953)	1,143(±0,545)	0,924(±0,366)
NAA/Cr	1,031(±0,517)	1,221(±0,560)	1,493(±0,767)	2,354(±1,010)
MI/Cr	0,814(±0,509)	0,756(±0,494)	0,509(±0,302)	0,482(±0,315)
LL/Cr	3,933(±1,547)	2,791(±1,313)	1,834(±0,896)	1,247(±0,427)

Klīnisks piemērs DTI un MRS kvantitatīviem mērījumiem pacientam ar gliālu smadzeņu jaunveidojumu demonstrēts attēlā (5.1. att.).





5.1. att. MR attēli 48 gadus vecam pacientam ar recidivējošu anaplastisku oligodendrogliomu. A. Aksiāls FLAIR attēls demonstrē ieapaļu, nehomogēnu veidojumu kreisajā pieres daivā ar plašu perifokālu tūsku. B. Aksiāls T1 attēls pēc intravenozas kontrastvielas ievadīšanas atklāj labi norobežotu, solīdu veidojumu ar nehomogēnu kontrastvielas krāšanu un perifokālu tūsku. C. DTI pelēkās skalas karte aksiālā plaknē ar ROI lokalizācijām FA mērījumiem noteiktās zonās: audzējā [1], perifokālā tūskā [2], distālā normālas signāla intensitātes baltā vielā [3] un kontralaterālā normālas signāla intensitātes baltā vielā [4]. D. Krāsu kodētā DTI FA karte demonstrē pakāpenisku FA vērtību samazinājumu virzienā no perifērijas uz audzēju. Apvidi ar augstu anizotropiju ir sarkanā krāsā, apvidi ar zemu anizotropiju – zilā krāsā. E. MRS skenēšanas zona ir iezīmēta ar baltu kvadrātu. ROI metabolītu mērīšanai iezīmēti identiskās lokalizācijas. F. Tipiska MRS līkne audzējā no ROI [1] ar palielinātu LL pīķi, samazinātu NAA pīķi. G. MRS līkne perifokālā tūskā no ROI [2] demonstrē samazinātu NAA pīķi un zemāku LL pīķi, salīdzinot ar audzēju. H. MRS līkne kontralaterālā normālā smadzeņu vielā [4] demonstrē augstu NAA pīķi. LL pīķis nav redzams. (Attēli no autores arhīva)

Veicot datu salīdzinājumu pa pāriem audzējā un perifokālā tūskā, statistiski ticamas atšķirības tika novērotas starp Cho/Cr vidējām vērtībām ($p < 0,001$, Vilksontests), starp NAA/Cr vidējām vērtībām ($p = 0,009$, t-tests), starp LL/Cr vidējām vērtībām

($p < 0,001$, t-tests), bet MI/Cr rādītāji statistiski ticami neatšķīrās ($p = 0,647$, Vilksoksona tests).

Veicot mērījumu salīdzinājumus audzējā un distālā normālas signāla intensitātes zonā, statistiski ticamas atšķirības tika novērotas starp Cho/Cr vidējām vērtībām ($p < 0,001$, Vilksoksona tests), starp NAA/Cr vidējām vērtībām ($p < 0,001$, t-tests), starp MI/Cr vidējām vērtībām ($p < 0,001$, Vilksoksona tests), starp LL/Cr vidējām vērtībām ($p < 0,001$, Vilksoksona tests).

Salīdzinot mērījumus audzējā un kontralaterālā normālas signāla intensitātes zonā, statistiski ticamas atšķirības tika novērotas starp Cho/Cr vidējām vērtībām ($p < 0,001$, Vilksoksona tests), starp NAA/Cr vidējām vērtībām ($p < 0,001$, Vilksoksona tests), starp MI/Cr vidējām vērtībām ($p < 0,001$, Vilksoksona tests), starp LL/Cr vidējām vērtībām ($p < 0,001$, t-tests).

Veicot mērījumu salīdzinājumus perifokālās tūskas zonā un distālā normālas signāla intensitātes zonā, statistiski ticamas atšķirības tika novērotas starp Cho/Cr vidējām vērtībām ($p = 0,034$, Vilksoksona tests), starp NAA/Cr vidējām vērtībām ($p = 0,010$, t-tests), starp MI/Cr vidējām vērtībām ($p = 0,002$, Vilksoksona tests), starp LL/Cr vidējām vērtībām ($p < 0,001$, Vilksoksona tests).

Veicot datu salīdzinājumu pa pāriem perifokālā tūskas zonā un kontralaterālā normālas signāla intensitātes zonā, statistiski ticamas atšķirības tika novērotas starp Cho/Cr vidējām vērtībām ($p < 0,001$, Vilksoksona tests), starp NAA/Cr vidējām vērtībām ($p < 0,001$, Vilksoksona tests), starp MI/Cr vidējām vērtībām ($p < 0,001$, Vilksoksona tests), starp LL/Cr vidējām vērtībām ($p < 0,001$, t-tests).

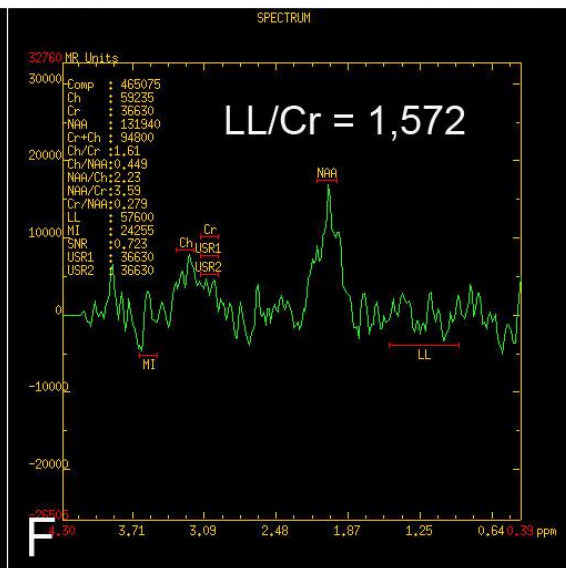
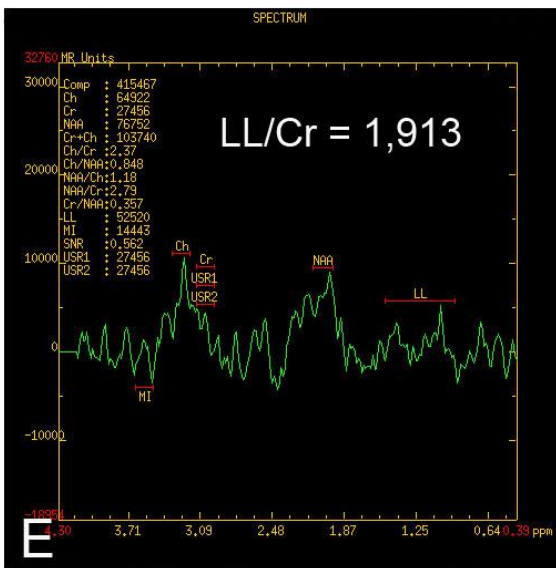
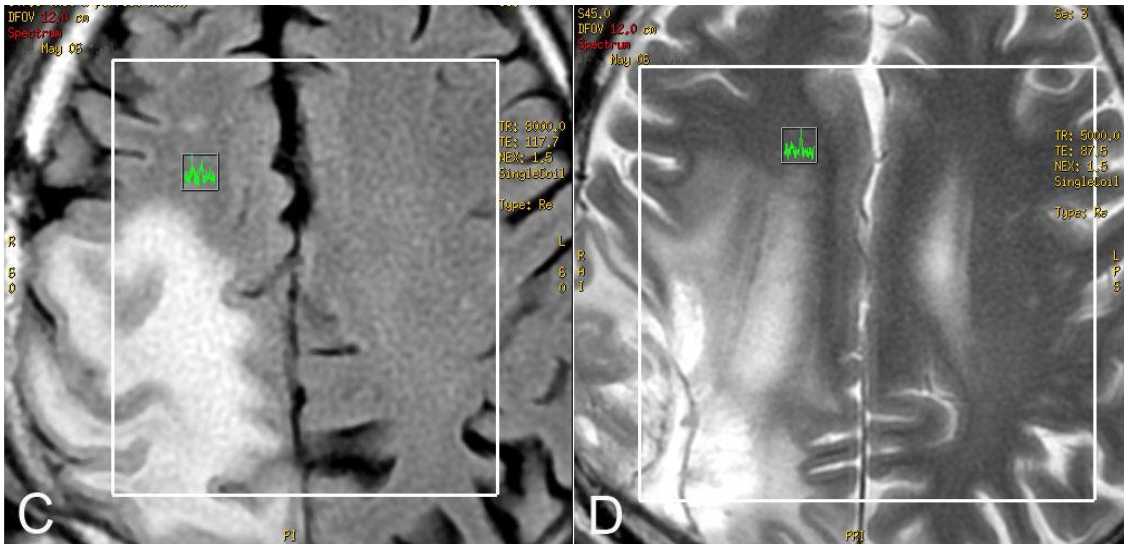
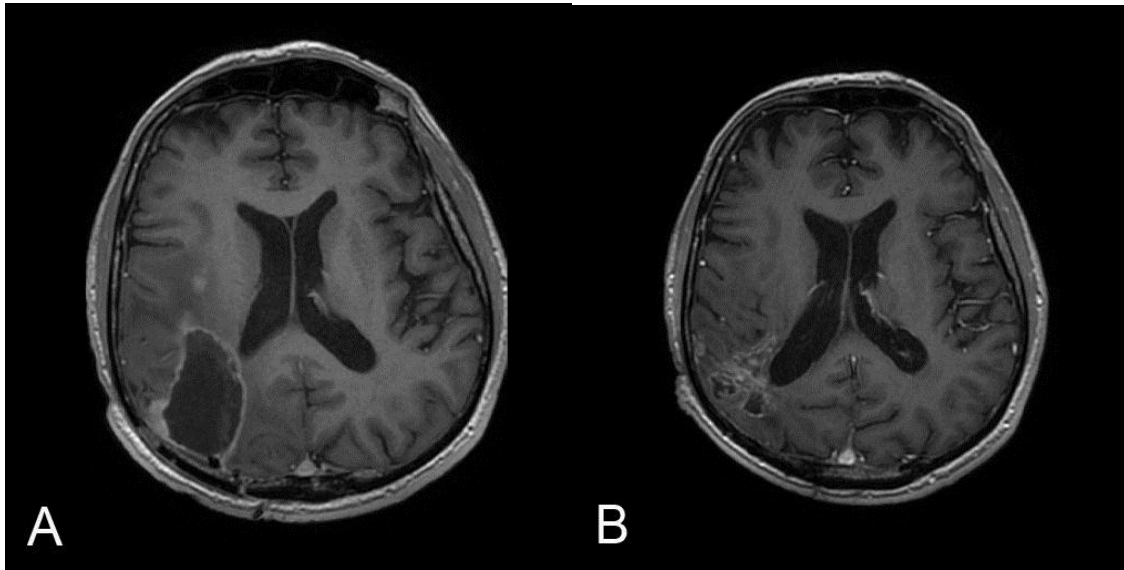
Salīdzinot mērījumus distālā un kontralaterālā normālas signāla intensitātes zonā, statistiski ticamas atšķirības tika novērotas starp Cho/Cr vidējām vērtībām ($p = 0,002$, Vilksoksona tests), starp NAA/Cr vidējām vērtībām ($p < 0,001$, Vilksoksona tests), starp LL/Cr vidējām vērtībām ($p < 0,001$, Vilksoksona tests), bet MI/Cr rādītāji statistiski ticami neatšķīrās ($p = 0,365$, Vilksoksona tests).

Lai noteiktu, vai saņemtā staru/ķīmijterapija ietekmē MRS metabolītu mērījumus, ar Vilksoksona testu salīdzinājām mērījumus noteiktajās smadzeņu zonās divās pacientu apakšgrupās - pirms staru/ķīmijterapijas ($n = 24$) un pēc staru/ķīmijterapijas ($n = 49$). Salīdzinot mērījumus **audzējā**, Cho/Cr vidējās vērtības pirmā grupā 1,935 un otrajā grupā 2,486 statistiski ticami neatšķīrās ($p = 0,145$); NAA/Cr vidējās vērtības attiecīgi 0,918 un 1,086 statistiski ticami neatšķīrās ($p = 0,070$); MI/Cr vidējās vērtības 0,815 un 0,813 statistiski ticami neatšķīrās ($p = 0,753$); LL/Cr vidējās

vērtības 4,255 un 3,776 statistiski ticami neatšķīrās ($p=0,304$). Salīdzinot **perifokālās tūskas zonu**, Cho/Cr vidējās vērtības pirms staru/ķīmijterapijas 1,187 un pēc staru/ķīmijterapijas 1,566 statistiski ticami neatšķīrās ($p=0,126$); NAA/Cr vidējās vērtības attiecīgi 1,054 un 1,300 statistiski ticami neatšķīrās ($p=0,615$); MI/Cr vidējās vērtības 0,690 un 0,787 statistiski ticami neatšķīrās ($p=0,872$); LL/Cr vidējās vērtības 2,717 un 2,826 statistiski ticami neatšķīrās ($p=0,421$). Salīdzinot **distālās normālas signāla intensitātes zonu**, Cho/Cr vidējās vērtības pirms staru/ķīmijterapijas 1,340 un pēc staru/ķīmijterapijas 1,047 statistiski ticami neatšķīrās ($p=0,179$); NAA/Cr vidējās vērtības attiecīgi 1,526 un 1,476 statistiski ticami neatšķīrās ($p=0,710$); MI/Cr vidējās vērtības 0,563 un 0,484 statistiski ticami neatšķīrās ($p=0,841$); LL/Cr vidējās vērtības 2,267 un 1,622 statistiski ticami atšķīrās (**$p=0,013$**). Salīdzinot **kontralaterālās normālas signāla intensitātes zonu**, Cho/Cr vidējās vērtības pirms staru/ķīmijterapijas un pēc staru/ķīmijterapijas 0,844 un 0,964 statistiski ticami neatšķīrās ($p=0,265$); NAA/Cr vidējās vērtības attiecīgi 2,279 un 2,391 statistiski ticami neatšķīrās ($p=0,607$); MI/Cr vidējās vērtības 0,532 un 0,456 statistiski ticami neatšķīrās ($p=0,738$); LL/Cr vidējās vērtības 1,335 un 1,204 statistiski ticami neatšķīrās ($p=0,407$).

Tā kā LL/Cr mērījumi distālā normālas signāla intensitātes zonā bija vienīgie, kas atšķīrās pacientiem pirms un pēc staru/ķīmijterapijas, mēs salīdzinājām šo rādītāju arī starp pacientiem klīniskas un radioloģiskas remisijas periodā (1,377) un pacientiem pēc saņemtās kombinētās terapijas ar atlieku audzēja audiem (1,622). Šie rādītāji statistiski ticami neatšķīrās ($p=0,193$).

Klīnisks piemērs LL/Cr vērtību izmaiņām distālā normālas signāla intensitātes zonā terapijas procesā demonstrēts attēlā (5.2. att.).



5.2. att. LL/Cr mērijumi distālā normālas signāla intensitātes zonā terapijas efektivitātes izvērtēšanā 61 gadu vecam pacientam ar glioblastomu 5 mēnešu dinamikā pēc kombinētas terapijas. A. Aksiāls T1 attēls pēc intravenozas kontrastvielas ievadīšanas demonstrē pēcooperācijas dobumu ar kontrastvielu krājošām malām un kontrastvielu krājošu tumora

mezglu smadzeņu baltā vielā. B. Terapijas rezultātā pēc 5 mēnešiem patoloģiskais mezgls izzudis un vērojama pēcooperācijas dobuma rētošanās. C. un D. ROI metabolītu mērīšanai iezīmēti distālās normālas signāla intensitātes zonās. E. un F. MRS liknes demonstrē LL/Cr attiecību samazinājumu terapijas rezultātā. (Attēli no autores arhīva)

Lai noteiktu, vai kortikosteroīdu lietošana ietekmē MRS metabolītu mērījumus, ar Vilkoksona testu salīdzinājām mērījumus audzējā un perifokālās tūskas zonā, distālā un kontralaterālā normālas signāla intensitātes zonā divās pacientu grupās – pacienti, kas saņēmuši kortikosteroīdus (n=53) un kas nav saņēmuši kortikosteroīdus (n=20) līdz MR izmeklējuma veikšanai. **Audzējā** Cho/Cr vidējās vērtības pirmā grupā 2,475 un otrajā grupā 1,855 statistiski ticami neatšķīrās (p=0,765); NAA/Cr vidējās vērtības attiecīgi 1,069 un 0,927 statistiski ticami neatšķīrās (p=0,135); MI/Cr vidējās vērtības 0,817 un 0,807 statistiski ticami neatšķīrās (p=0,765); LL/Cr vidējās vērtības 4,048 un 3,630 statistiski ticami neatšķīrās (p=0,391). **Perifokālās tūskas zonā** Cho/Cr vidējās vērtības 1,533 un 1,148 statistiski ticami neatšķīrās (p=0,778); NAA/Cr vidējās vērtības 1,282 un 1,018 statistiski ticami atšķīrās (**p=0,048**); MI/Cr vidējās vērtības 0,812 un 0,568 statistiski ticami neatšķīrās (p=0,074); LL/Cr vidējās vērtības 2,911 un 2,391 statistiski ticami neatšķīrās (p=0,140). **Distālā normālas signāla intensitātes zonā** Cho/Cr vidējās vērtības 1,071 un 1,332 statistiski ticami neatšķīrās (p=0,156); NAA/Cr vidējās vērtības 1,397 un 1,745 statistiski ticami neatšķīrās (p=0,135); MI/Cr vidējās vērtības 0,494 un 0,552 statistiski ticami neatšķīrās (p=0,370); LL/Cr vidējās vērtības 1,805 un 1,911 statistiski ticami neatšķīrās (p=0,433). **Kontralaterālā normālas signāla intensitātes zonā** Cho/Cr vidējās vērtības 0,957 un 0,838 statistiski ticami neatšķīrās (p=0,526); NAA/Cr vidējās vērtības 2,307 un 2,478 statistiski ticami neatšķīrās (p=0,654); MI/Cr vidējās vērtības 0,502 un 0,428 statistiski ticami neatšķīrās (p=0,279); LL/Cr vidējās vērtības 0,126 un 0,120 statistiski ticami neatšķīrās (p=0,156).

Lai noteiktu, vai dzimums ietekmē MRS metabolītu mērījumus, ar Vilkoksona testu salīdzinājām mērījumus audzējā, perifokālās tūskas zonā, distālā un kontralaterālā normālas signāla intensitātes zonā divās pacientu grupās – vīrieši (n=33) un sievietes (n=40). **Audzējā** Cho/Cr vidējās vērtības pirmā grupā 2,444 un otrajā grupā 2,190 statistiski ticami neatšķīrās (p=0,386); NAA/Cr vidējās vērtības 1,116 un 0,960 statistiski ticami neatšķīrās (p=0,104); MI/Cr vidējās vērtības 0,852 un 0,782 statistiski ticami neatšķīrās (p=0,986); LL/Cr vidējās vērtības 4,125 un 3,776 statistiski ticami neatšķīrās (p=0,288). **Perifokālā tūskas zonā** Cho/Cr vidējās vērtības 1,501 un 1,403 statistiski ticami neatšķīrās (p=0,619); NAA/Cr vidējās vērtības 1,394 un 1,098

statistiski ticami atšķirās (**p=0,019**); MI/Cr vidējās vērtības 0,735 un 0,770 statistiski ticami neatšķirās ($p=0,619$); LL/Cr vidējās vērtības 2,920 un 2,699 statistiski ticami neatšķirās ($p=0,677$). **Distālā normālas signāla intensitātes zonā** Cho/Cr vidējās vērtības 1,016 un 1,248 statistiski ticami neatšķirās ($p=0,362$); NAA/Cr vidējās vērtības 1,516 un 1,474 statistiski ticami neatšķirās ($p=0,543$); MI/Cr vidējās vērtības 0,496 un 0,522 statistiski ticami neatšķirās ($p=0,636$); LL/Cr vidējās vērtības 1,593 un 2,033 statistiski ticami atšķirās (**p=0,014**). **Kontralaterālā normālas signāla intensitātes zonā** Cho/Cr vidējās vērtības 0,962 un 0,894 statistiski ticami neatšķirās ($p=0,201$); NAA/Cr vidējās vērtības 2,352 un 2,356 statistiski ticami neatšķirās ($p=0,865$); MI/Cr vidējās vērtības 0,459 un 0,501 statistiski ticami neatšķirās ($p=0,896$); LL/Cr vidējās vērtības 1,209 un 1,278 statistiski ticami neatšķirās ($p=0,611$).

5.1.3. Traktogrāfijas atradne

Iegūto DTI 3-dimensionālo traktogrāfijas attēlu, krāsu kodēto FA karšu un krāsu kodēto šķiedru orientācijas karšu analīzes rezultātā noteikti 4 galvenie šķiedru bojājumu veidi gliāla audzēja izplatīšanās rezultātā – tūska, infiltrācija, dislokācija un destrukcija. Šie tipi izdalīti, balstoties uz šķiedru nepārtrauktību un virzienu 3-dimensionālās traktogrāfijas attēlos un vizuālo novērtējumu krāsu kodētās FA kartēs un krāsu kodētās šķiedru orientācijas kartēs. Mūsu pētījumā 3 pacientiem tika novērota traktu tūska, 21 pacientam dislokācija, 32 pacientiem infiltrācija, 37 pacientiem destrukcija. 9 pacientiem ar DTI netika novēroti traktu bojājumi (5.2. tabula). Traktu bojājumu veids atkarībā no malignitātes pakāpes apkopots tabulā (5.3. tabula). 35 pacientiem tika atrasts arī pēcoperācijas baltās vielas traktu defekts.

5.2. tabula

Galvas smadzeņu traktu bojājumu raksturojums audzēja izplatīšanās rezultātā pacientiem ar dažādu histoloģisko tipu gliāliem jaunveidojumiem

Traktu bojājuma veids	Histoloģiskā diagnoze	Izpētīto traktu skaits
Nav bojājums (n=9)	Glioblastoma	5
	Anaplastiska astrocitoma	3
	Anaplastiska oligoastrocitoma	1
Tūska (n=3)	Glioblastoma	1
	Oligoastrocitoma	1
	Anaplastiska oligoastrocitoma	1
Infiltrācija (n=32)	Glioblastoma	22

5.2. tabulas nobeigums

Traktu bojājuma veids	Histoloģiskā diagnoze	Izpētīto traktu skaits
	Anaplastiska astrocitoma	6
	Anaplastiska oligoastrocitoma	2
	Astrocitoma	1
	Oligoastrocitoma	1
Dislokācija (n=21)	Glioblastoma	12
	Anaplastiska astrocitoma	4
	Anaplastiska oligoastrocitoma	3
	Astrocitoma	1
	Oligodendroglioma	1
Destrukcija (n=37)	Glioblastoma	23
	Anaplastiska astrocitoma	6
	Anaplastiska oligoastrocitoma	4
	Oligoastrocitoma	2
	Astrocitoma	1
	Anaplastiska oligodendroglioma	1

5.3. tabula

Galvas smadzeņu traktu bojājumu raksturojums augstas un zemas malignitātes pakāpes gliāliem jaunveidojumiem

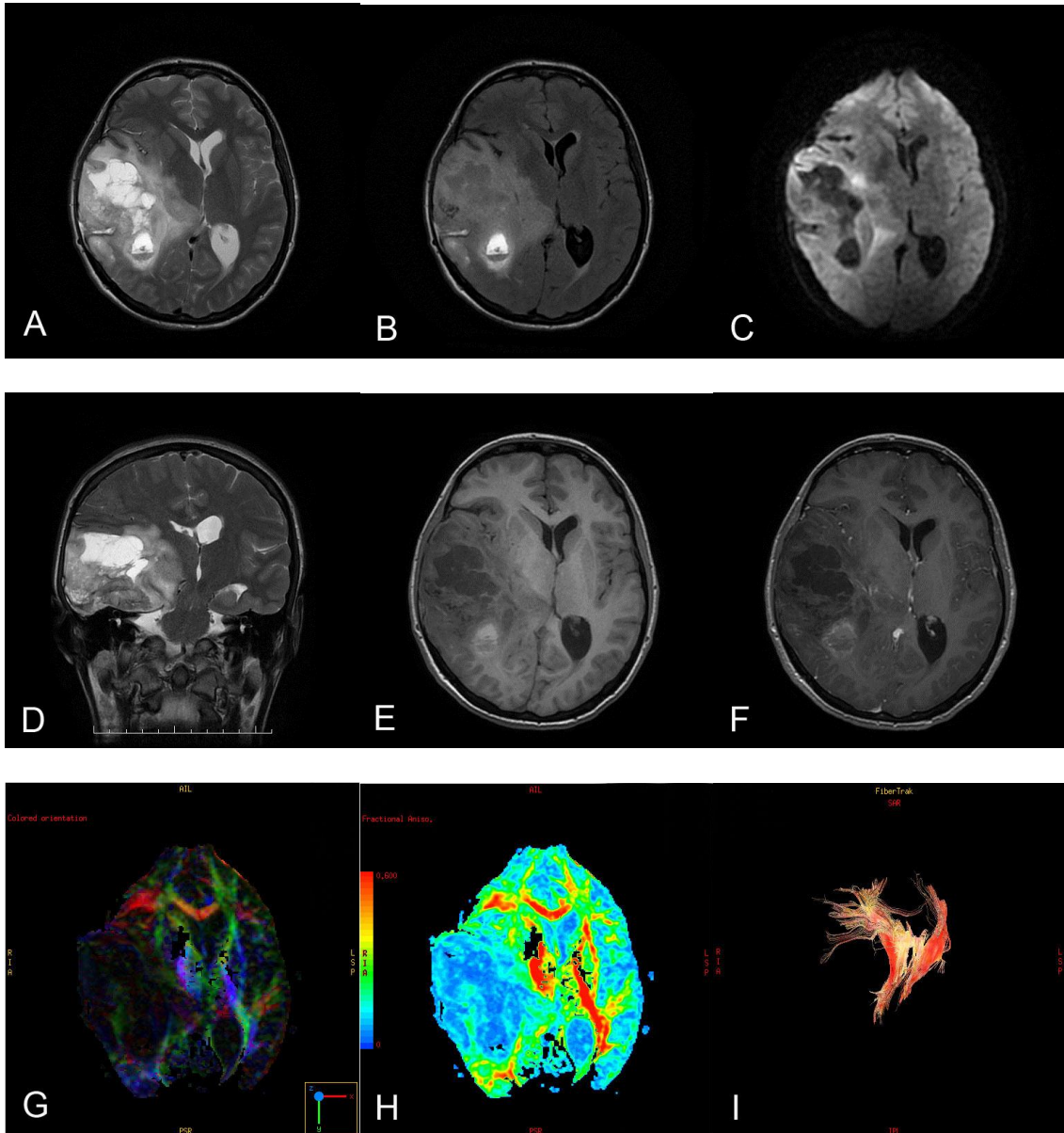
Trakta bojājuma veids	Malignitātes pakāpe	Izpētīto traktu skaits
Nav bojājums (n=9)	augsta malignitāte	9
	zema malignitāte	0
Tūska (n=3)	augsta malignitāte	2
	zema malignitāte	1
Infiltrācija (n=32)	augsta malignitāte	30
	zema malignitāte	2
Dislokācija (n=21)	augsta malignitāte	19
	zema malignitāte	2
Destrukcija (n=37)	augsta malignitāte	34
	zema malignitāte	3

Izanalizējot traktu anatomisko dalījumu, mēs konstatējām šādu traktu bojājumus audzēja augšanas un izplatšanās rezultātā – 28 pacientiem bija skarta *capsula interna/corona radiata*, 23 *fasciculus longitudinalis inferior*, 16 *fasciculus uncinatus*, 16 *corpus callosum*, 11 subkortikālās U-veida šķiedras, 7 *fasciculus fronto-occipitalis inferior*, 7 smadzeņu stumbra un smadzenīšu šķiedras, 6 *fasciculus arcuatus*.

Analizējot dažādu traktu bojājumu veidus un to kombinācijas gliāla audzēja augšanas rezultātā, mēs konstatējām, ka visbiežāk pacientam sastop viena veida trakta bojājumu. Tas tika novērots 34 pacientiem (17 gadījumos destrukcija, 9 infiltrācija, 4 dislokācija, 4 tūska), nedaudz retāk - 27 pacientiem - kombinējās divi šķiedru bojājumu veidi (12 gadījumos infiltrācija+destrukcija, 9 gadījumos infiltrācija+dislokācija, 6

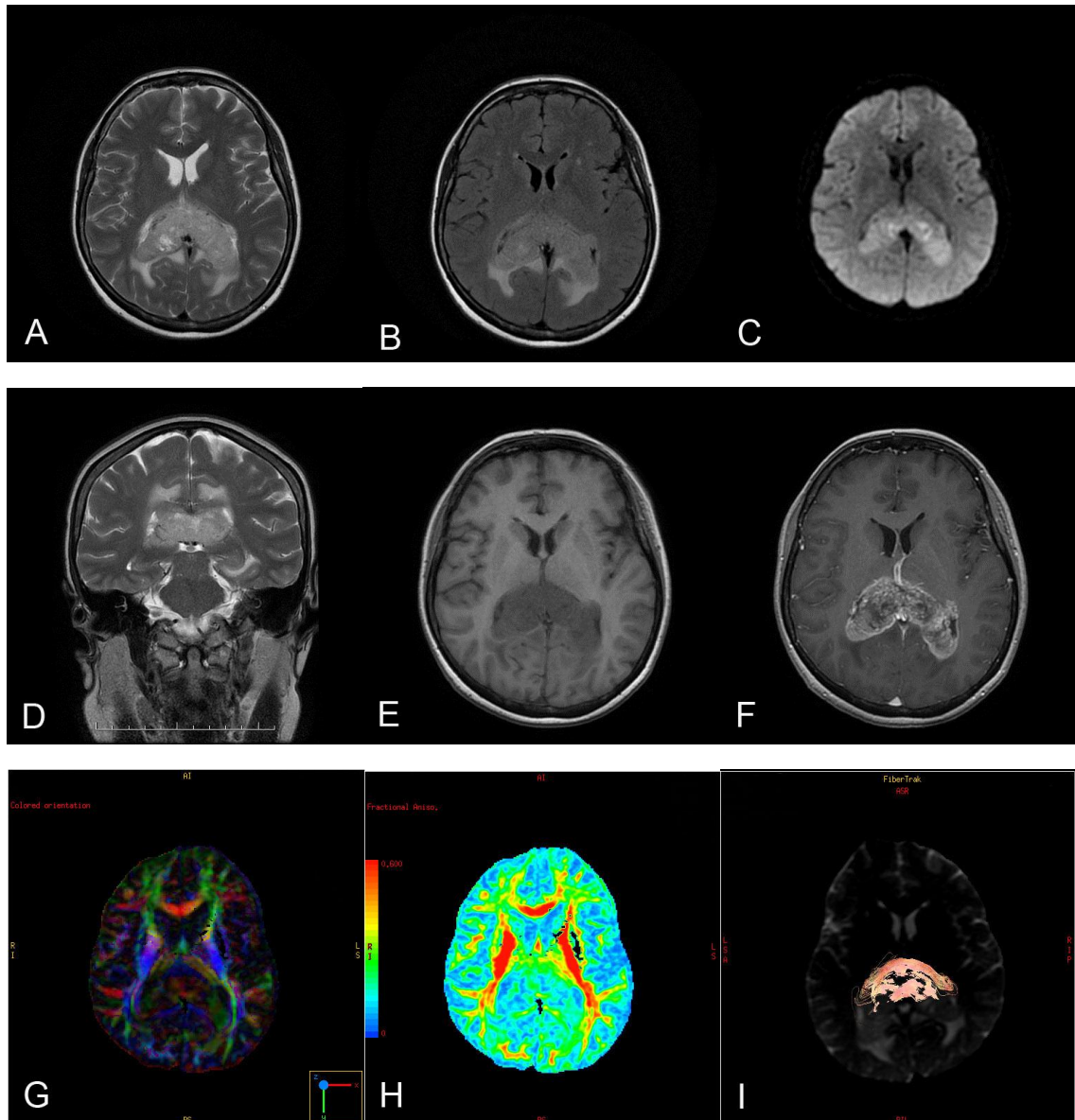
gadījumos dislokācija+destrukcija), 2 pacientiem tika novērots trīs šķiedru bojājumu veidu kombinācija (dislokācija+infiltrācija+destrukcija).

Traktu bojājumu veidi demonstrēti MR attēlos – *capsula interna* dislokācija (5.3. att.), *splenium corporis callosi* infiltrācija un daļēja destrukcija (5.4. att.), *fasciculus fronto-occipitalis inferior* destrukcija (5.5. att.), labās vidējās smadzenīšu kājiņas šķiedru infiltrācija (5.6. att.), subkortikālo U-šķiedru tūska (5.7. att.).



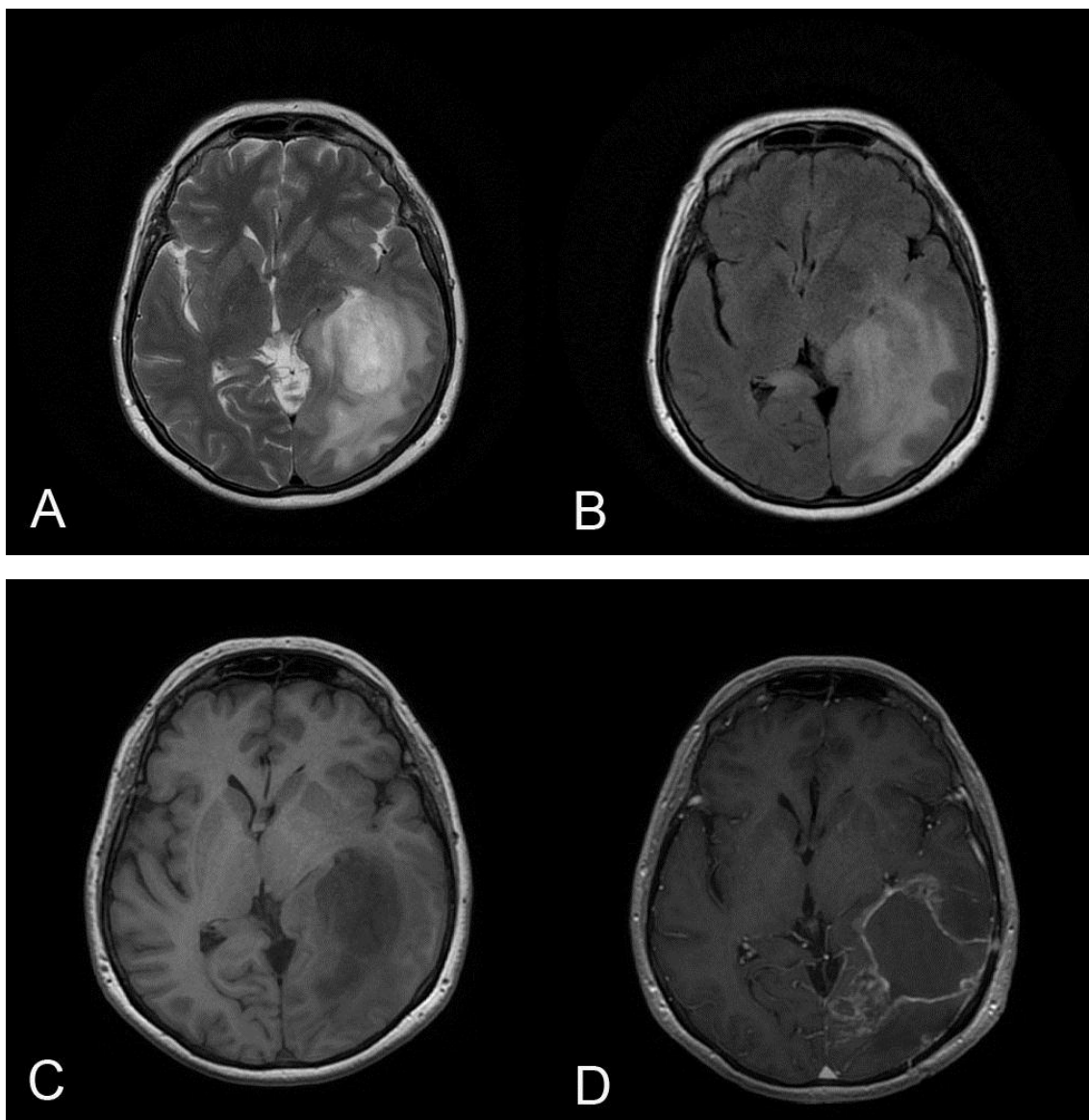
5.3. att. *Capsula interna* dislokācija 34 gadus vecai pacientei ar pirmreizēji diagnosticētu anaplastisku oligoastrocitomu. A. T2 attēls aksiālā plaknē ataino infiltratīvu, nehomogēnu veidojumu ar centrālām nekrozēm labajā denīņu daivā un labās puses *thalamus*, *capsula interna* mugurējā daļā ar labā sānu vēderiņa kompresiju un viduslīnijas dislokāciju. B. FLAIR attēlā aksiālā plaknē perifokālās hiperintensās izmaiņas norāda par tūska vai audzēja šūnām. C. DW attēlā aksiālā plaknē veidojums ir nehomogēns. D. T2 attēls koronārā plaknē ataino labās puses sānu vēderiņa un *capsula interna* kompresiju. E. T1 attēls aksiālā plaknē demonstrē hemorāģiju audzēja masā. F. Pēc intravenozas

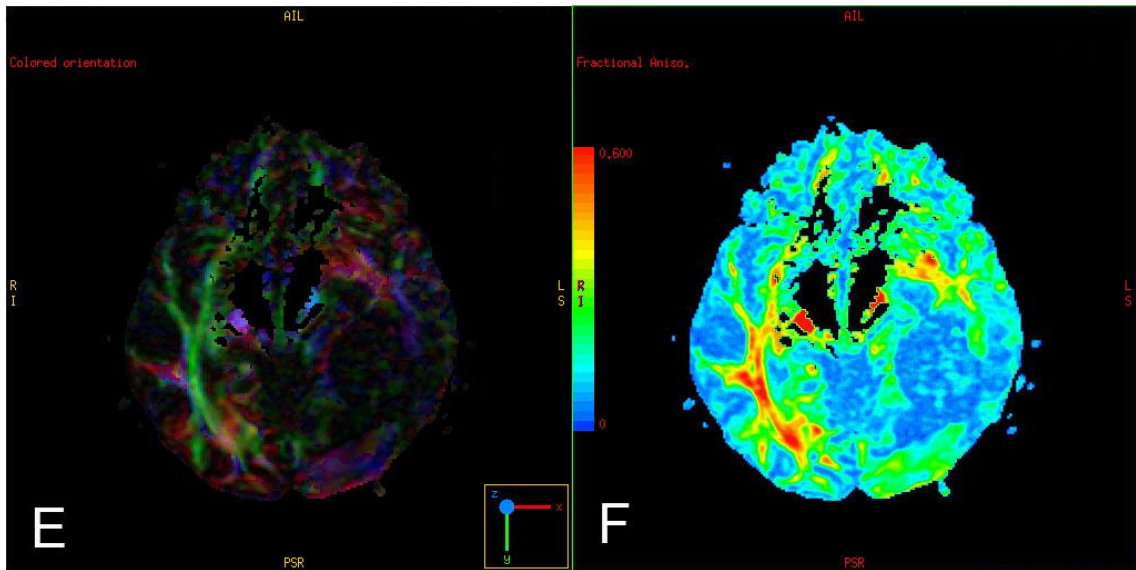
kontrastvielas ievadīšanas T1 attēlā aksiālā plaknē vizualizējama minimāla perifēra kontrastēšanās. G. DTI krāsu kodētā šķiedru orientācijas karte ataino *crus posterius capsulae internae* šķiedru dislokāciju mediāli, tās ir saglabājušas normālo zili-sarkano krāsu. H. DTI krāsu kodētā FA kartē *crus posterius capsulae internae* trakti saglabā normālo anizotropiju attiecībā pret kontralaterālās puslodes atbilstošo traktu. I. DTI 3-dimensionālā traktogrāfijas attēlā koronārā plaknē redzama *capsula interna* patoloģiska lokalizācija – tā ir apliekusies ap audzēja masu. (Attēli no autores arhīva)



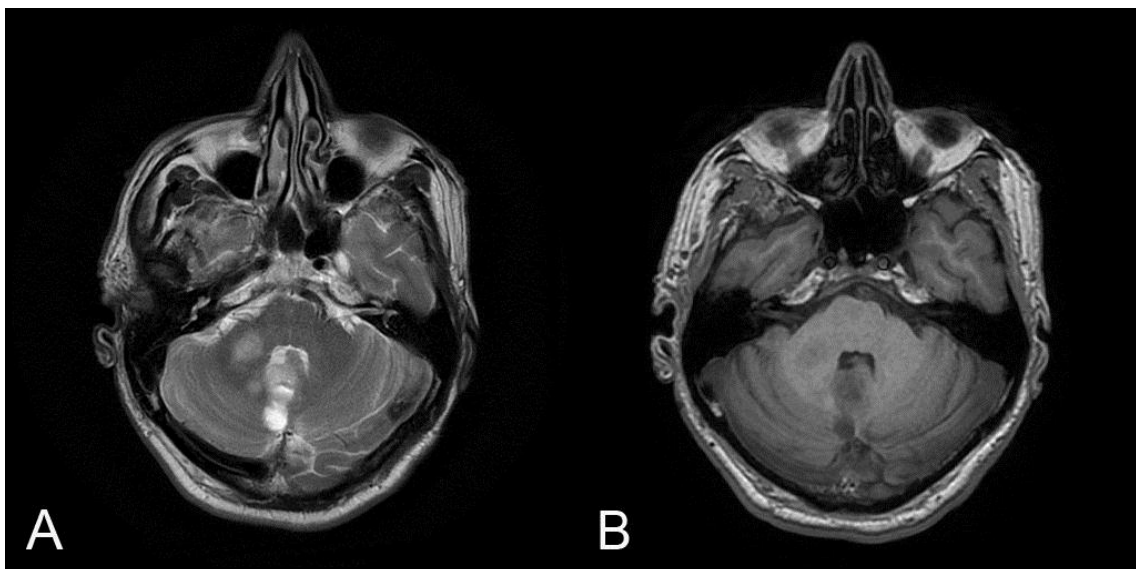
5.4. att. *Splenium corporis callosi* infiltrācija un daļēja destrukcija 58 gadus vecai pacientei ar pirmreizēji diagnosticētu glioblastomu. A. T2 attēls aksiālā plaknē ataino nehomogēnu, hiperintensu veidojumu *splenium corporis callosi* ar perifokālu patoloģisku signāla intensitāti, kas saistīta ar audzēja infiltrāciju un tūsku. Komprimēti sānu vēderiņu mugurējie ragi. B. FLAIR attēls aksiālā plaknē demonstrē heterogēnu, hiperintensu veidojumu ar apkārtējās smadzeņu vielas infiltrāciju/vazogēnu tūsku. C. DW attēlā aksiālā plaknē veidojums ir nehomogēns. D. T2 attēls koronārā plaknē ataino nehomogēnu, hiperintensu veidojumu *splenium corporis callosi*. E. T1 attēlā aksiālā plaknē audzējs ir hipointenss attiecībā pret smadzeņu balto vielu. F. Pēc intravenozas kontrastvielas ievadīšanas T1 attēlā aksiālā plaknē vērojama nehomogēna, perifēra kontrastēšanās, kas apņēma centrālas nekrozes. G. DTI krāsu kodētā šķiedru orientācijas

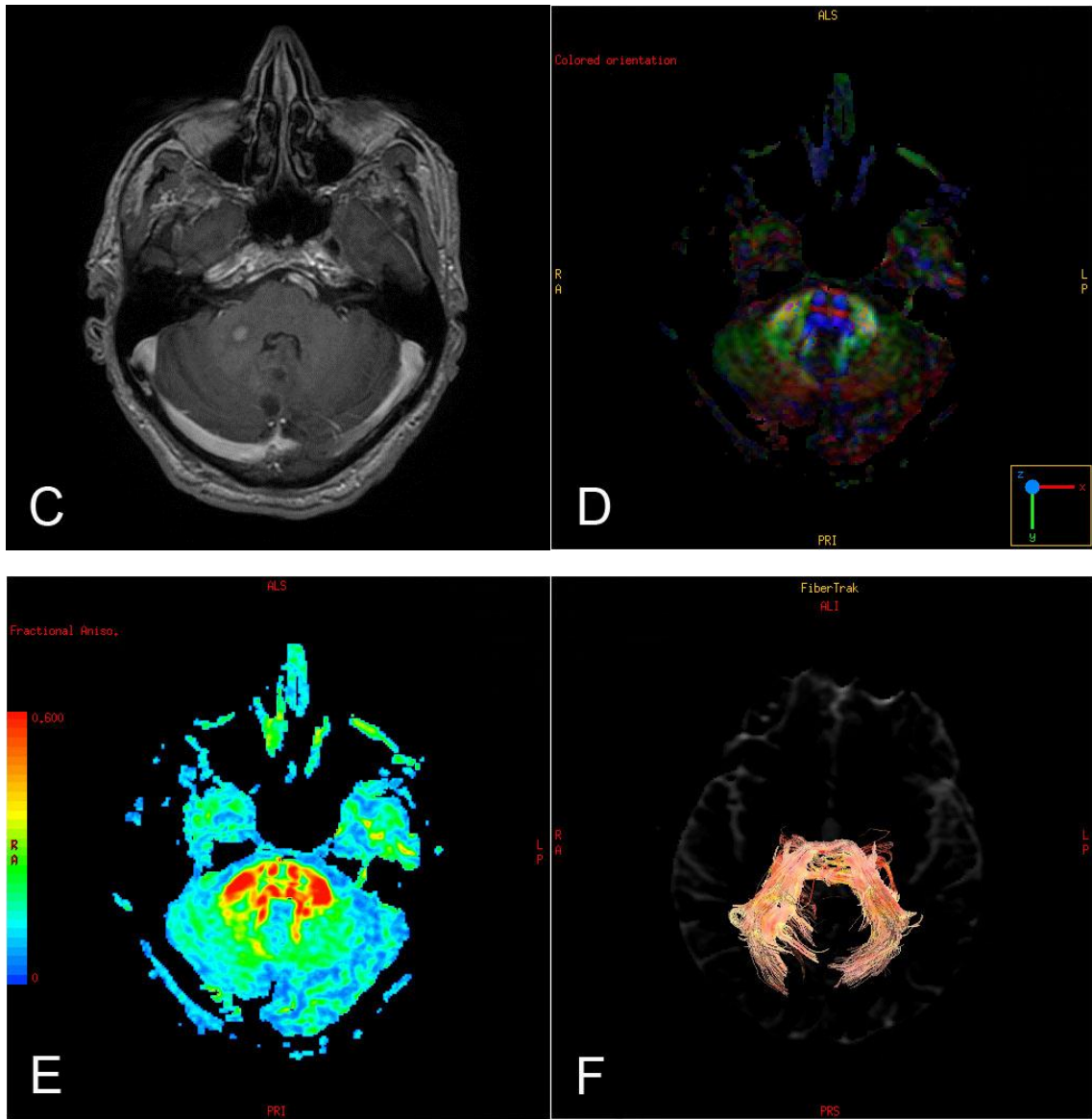
kartē *splenium corporis callosi* nav vērojama tipiskā sarkanā krāsa, *splenium corporis callosi* priekšējās šķiedras vizualizējamas daļēji, kas norāda par infiltrāciju, mugurējās šķiedras nav skaidri identificējamas, kas liecina par destrukciju. H. DTI krāsu kodētā FA kartē *splenium corporis callosi* ir samazināta anizotropija, īpaši mugurējās destruētajās šķiedrās. I. DTI 3-dimensionālā traktogrāfijas attēlā aksialā plaknē *splenium corporis callosi* priekšējo šķiedru gaita ir saglabāta, mugurējās šķiedras ir fragmentētas. (Attēli no autores arhīva)



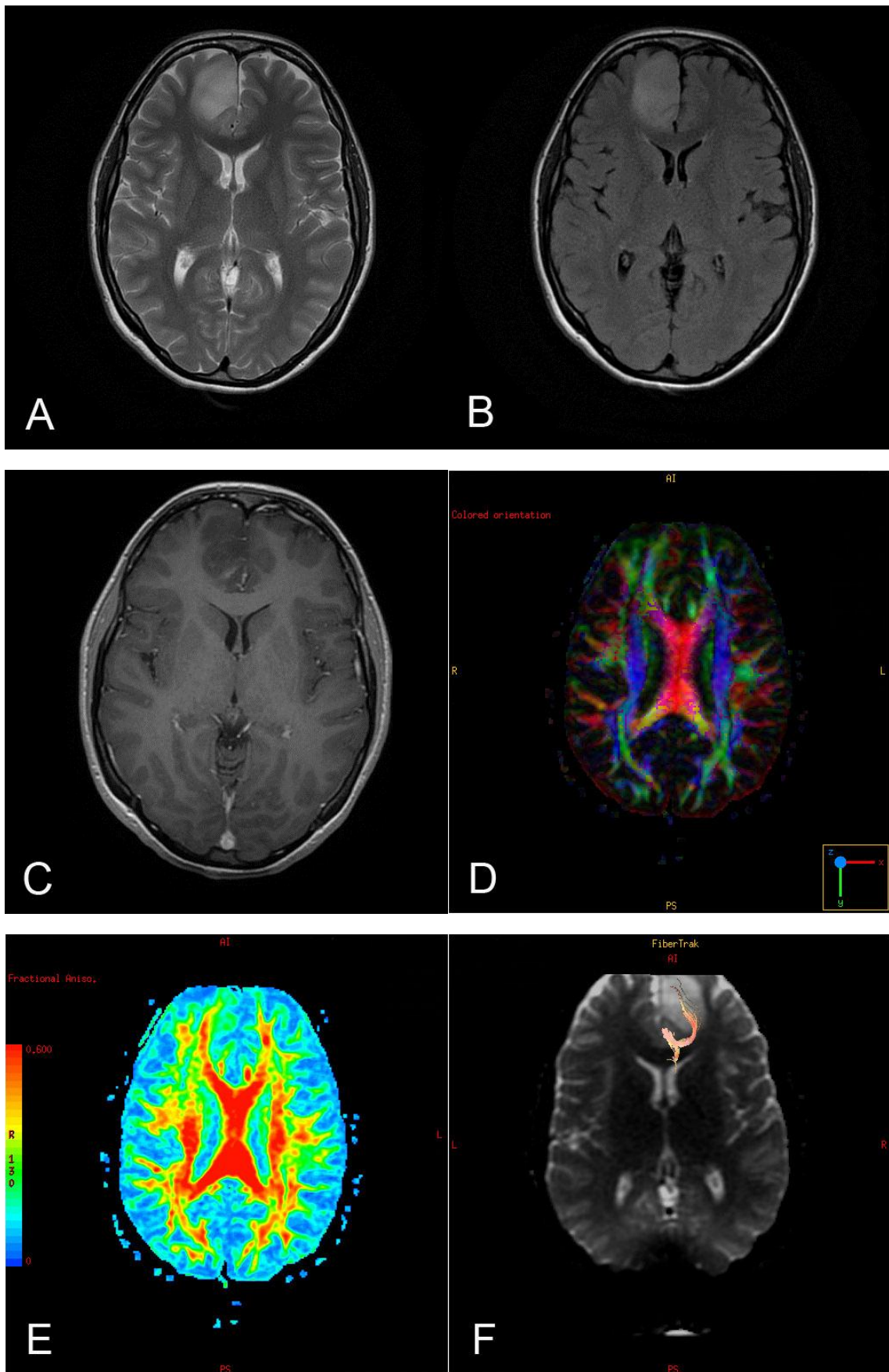


5.5. att. *Fasciculus fronto-occipitalis inferior* destrukcija 63 gadus vecai pacientei ar pirmreizēji diagnosticētu glioblastomu. A. T2 attēls aksiālā plaknē ataino nehomogēnu, hiperintensu veidojumu kreisajā deniņu-pakauša daivā ar centrālu nekrozi un perifokālu paaugstinātu signāla intensitāti, kas norāda par audzēja infiltrāciju un tūsku. Komprimēts kreisais sānu vēderiņš, izlīdzinātas kreisās deniņu-pakauša daivu rievas. B. FLAIR attēlā aksiālā plaknē veidojums ir heterogēns, hiperintenss ar apkārtējās smadzeņu vielas infiltrāciju/tūsku. C. T1 attēlā aksiālā plaknē audzējs ir hipointenss attiecībā pret apkārtējo smadzeņu vielu. D. Pēc intravenozas kontrastvielas ievadīšanas T1 attēlā aksiālā plaknē vērojama nehomogēna, perifēra kontrastēšanās, kas apņēma centrālas nekrozes. E. DTI krāsu kodētā šķiedru orientācijas kartē kreisajā smadzeņu puslodē *fasciculus fronto-occipitalis inferior* nav skaidri identificējams, kas liecina par destrukciju. F. DTI krāsu kodētā FA kartē audzēja zonā ir izteikti samazināta anizotropija. Destruētais trakts DTI 3-dimensionālā traktogrāfijas attēlā nav vizualizējams. (Attēli no autores arhīva)





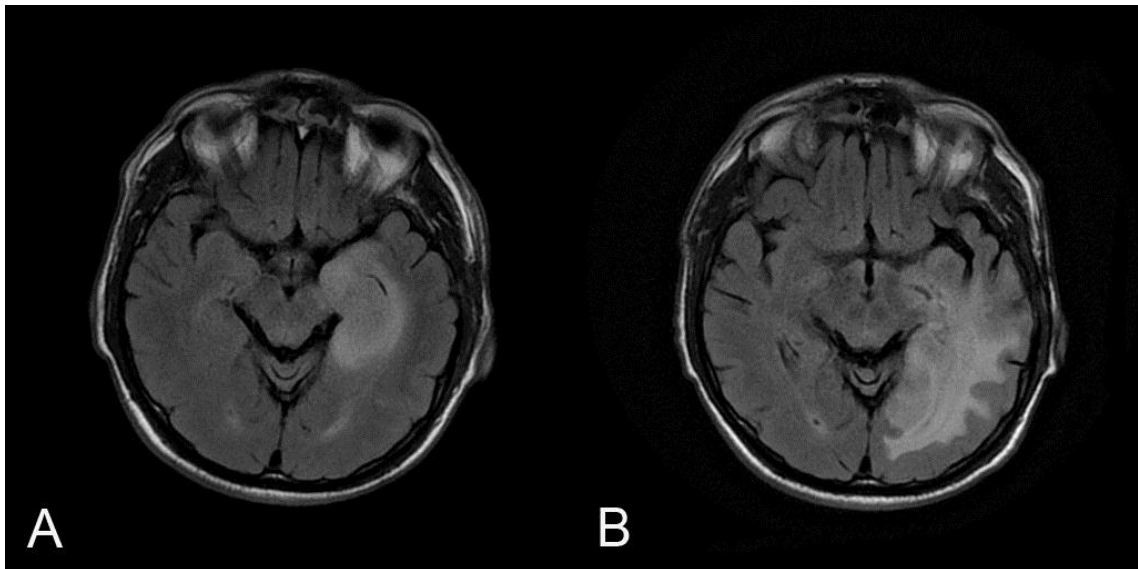
5.6. att. Labās vidējās smadzeņu kājiņas šķiedru infiltrācija 62 gadus vecam pacientam sakarā ar rezidūliem glioblastomas audiem 2 nedēļas pēc tumora evakuācijas no mugurējās smadzeņu bedres. A. T2 attēls aksiālā plaknē ataino ieapaļu, hiperintensu veidojumu labā vidējā smadzeņu kājiņā, dorsāli no tā mazāks līdzīgs patoloģisks mezgls. B. T1 attēlā aksiālā plaknē audzēja atlieku audi ir hipointensi attiecībā pret smadzeņu balto vielu. C. Pēc intravenozas kontrastvielas ievadīšanas T1 attēlā aksiālā plaknē lielākajā mezglā vērojama kontrastēšanās. D. DTI krāsu kodētā šķiedru orientācijas kartē labajā smadzeņu kājiņā lielākā daļa šķiedras ir izsekojamas, tajās vērojams neliels defekts patoloģiskā mezgla līmenī. E. DTI krāsu kodētā FA kartē patoloģiskā mezglā ir samazināta anizotropija. F. DTI 3-dimensionālā traktogrāfijas attēlā aksiālā plaknē redzami neizmainīti kortiko-ponto-cerebellārie trakti. (Attēli no autores arhīva)

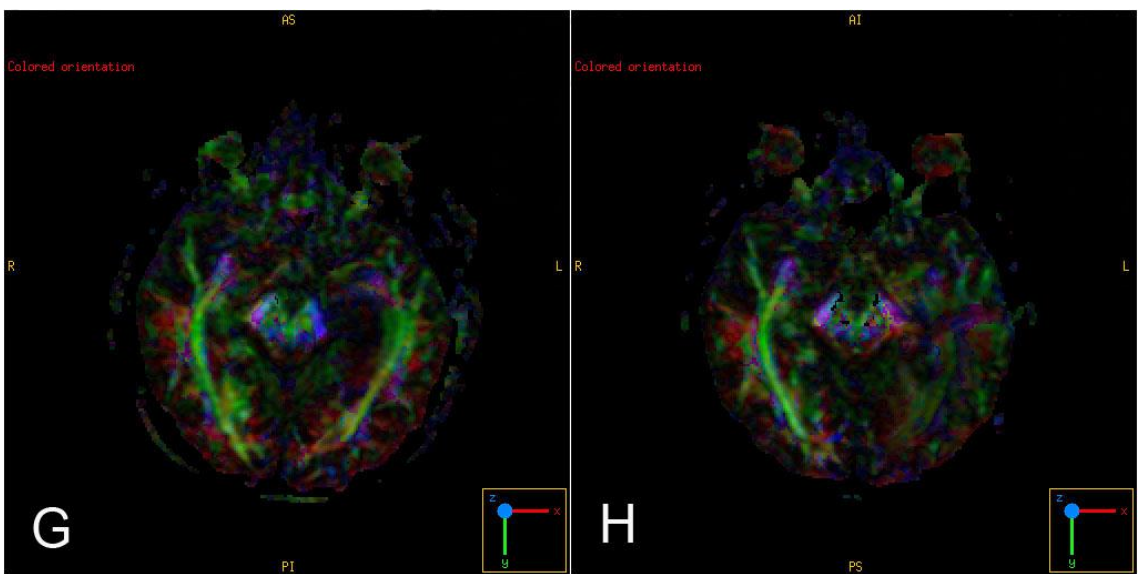
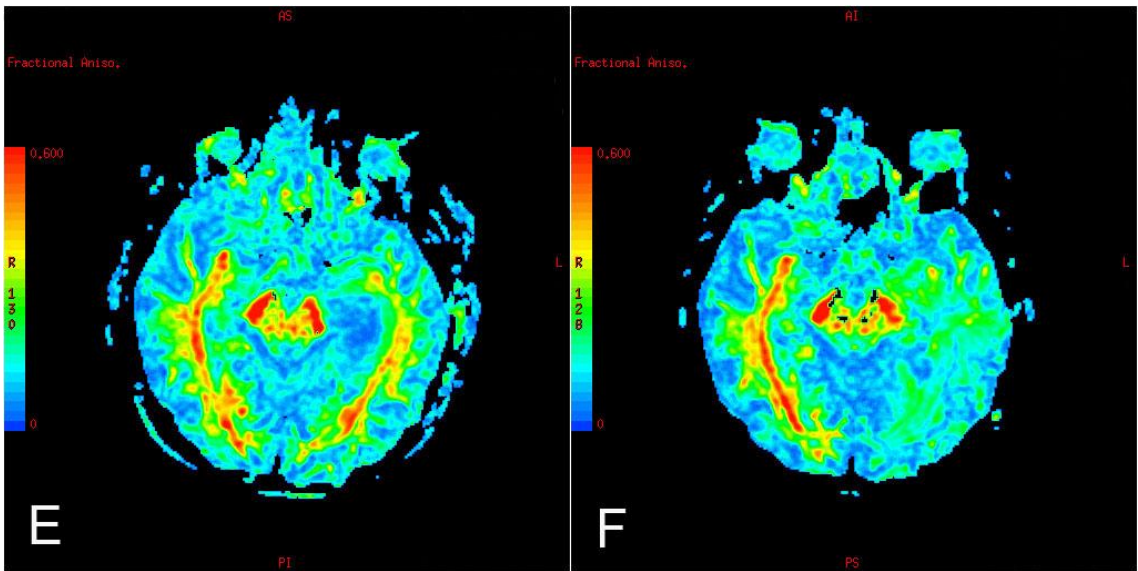
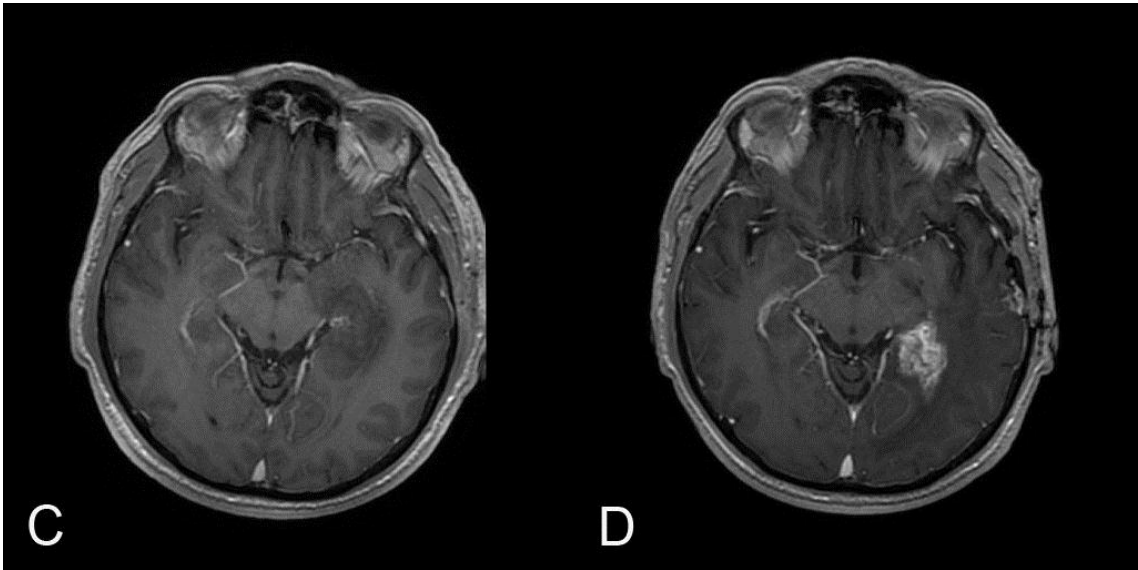


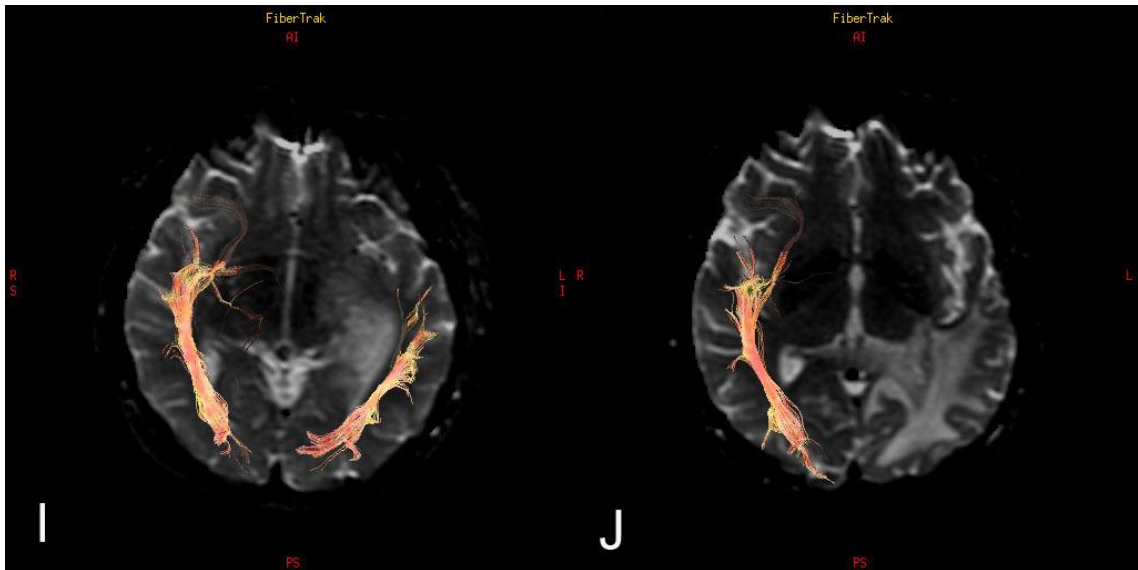
5.7. att. Subkortikālo U-šķiedru tūska 25 gadus vecai pacientei ar pirmreizēji diagnosticētu anaplastisku oligoastrocitomu. A. T2 un B. FLAIR attēli aksiālā plaknē ataino hiperintensu veidojumu labajā pieres daivā C. Pēc intravenozas kontrastvielas

ievadišanas T1 attēlā aksiālā plaknē vērojama neliela kontrastēšanās. D. DTI krāsu kodētā šķiedru orientācijas kartē audzēju zonā izmaiņas nav vērojamas. E. DTI krāsu kodētā FA kartē audzēja zonā anizotropija nav izmainīta, kas liecina par trakta tūska. F. DTI 3-dimensionālā traktogrāfijas attēlā (skats no apakšas) U- šķiedras audzēja zonā ir saglabātas. (Attēli no autores arhīva)

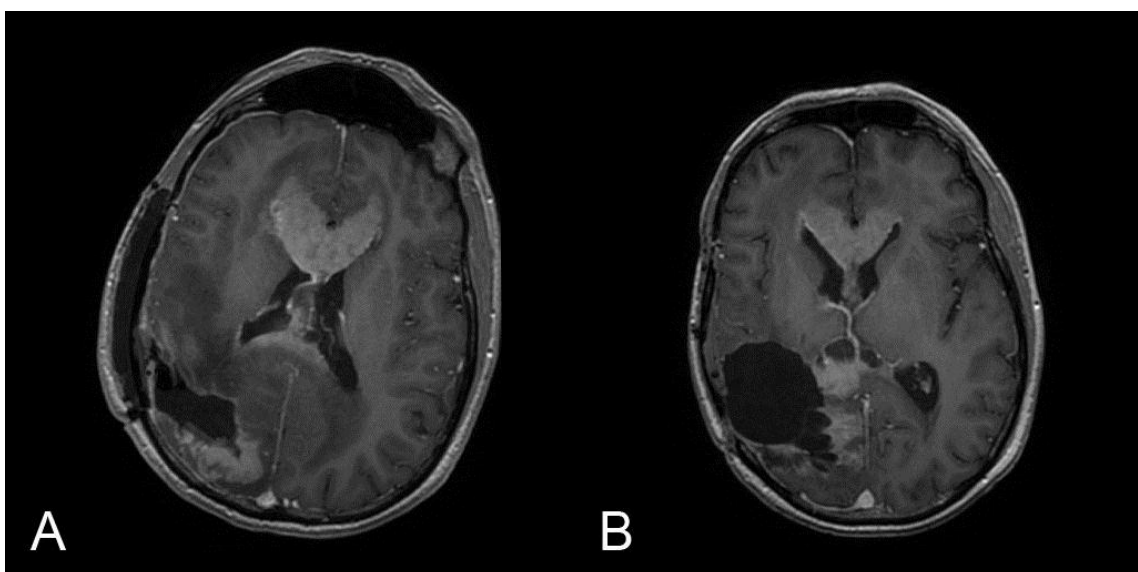
Gliālu smadzeņu audzēju pētījuma grupā 24 pacienti ar augstas malignitātes gliomām tika novēroti dinamikā, veicot atkārtotus MR DTI izmeklējumus, lai izvērtētu terapijas efektivitāti. Pacientu demogrāfiskais raksturojums, histoloģiskā diagnoze, bojājuma lokalizācija, DTI izmaiņas dinamikā apkopotas 1.pielikumā. Lielākai daļai pacientu (n=21) traktu radioloģiskā aina bija mainījusies. Visbiežāk (n=13) tika novērota procesa progresija, kad traktu dislokācija, tūska vai infiltrācija transformējās par destrukciju (5.8. att.), vai arī pievienojās jauni traktu bojājumi. Retāk MR traktogrāfijas atradne dinamikā nebija mainījusies (n=3) vai arī tika novērota procesa regresija, piemēram, traktu infiltrācijas samazināšanās (5.9. att.) vai pilnīga izzušana saņemtās terapijas rezultātā (n=3). Vairākiem pacientiem (n=5) novērošanas perioda laikā tika veikta operācija un bojāto šķiedru apvidus izoperēts (5.10. att.).

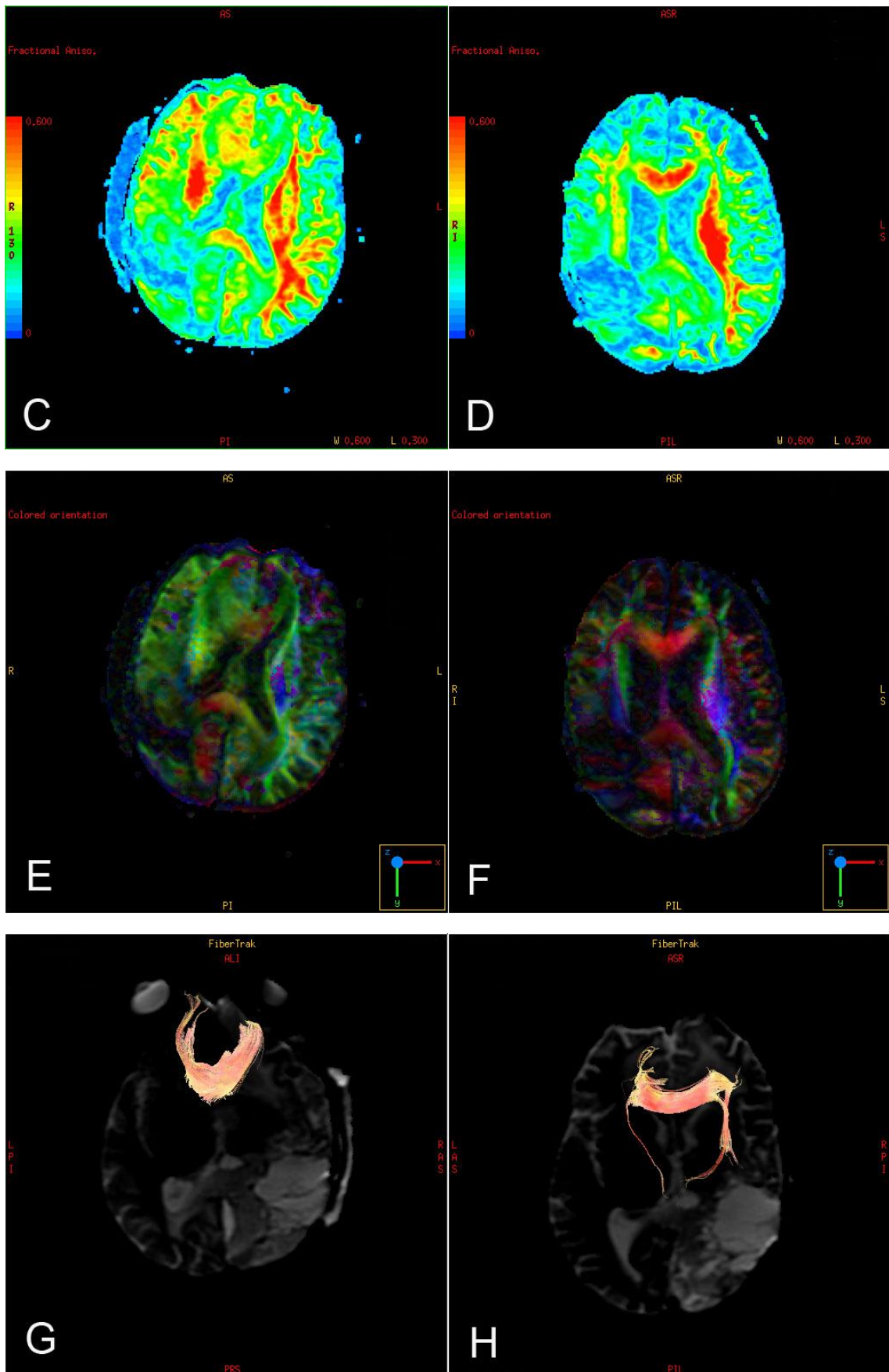






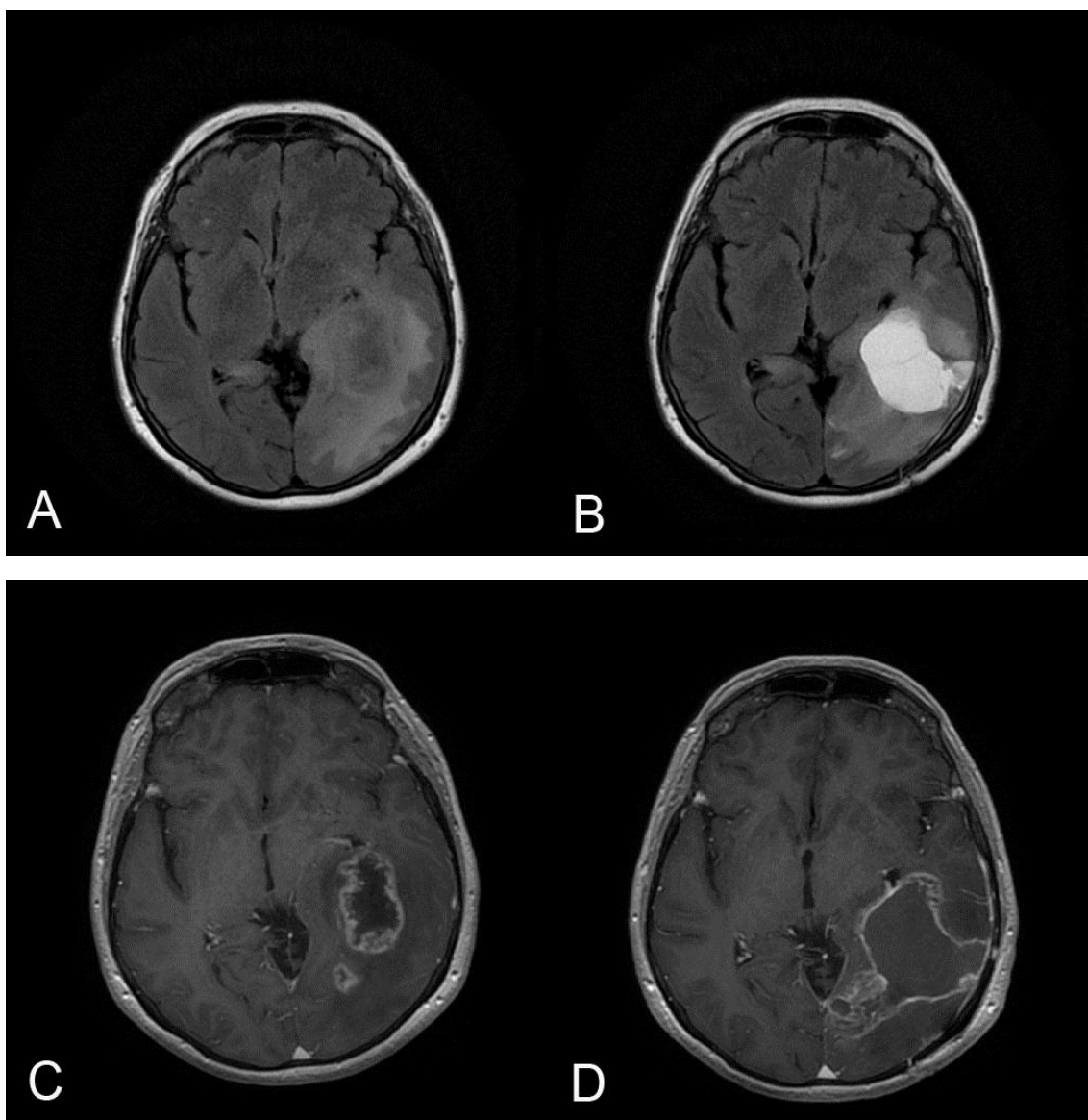
5.8. att. Augstas malignitātes mezgla attīstība – audzēja zonas traktu infiltrācijas un dislokācijas maligna transformācija destrūcijā 6 mēnešu laikā 57 gadus vecam pacientam ar recidivējošu glioblastomu. A. Aksiāls FLAIR attēls demonstrē reziduālu audzēju kreisās puses *uncus* rajonā. B. Aksiālā FLAIR attēlā dinamiskā pieaudzis patoloģisko izmaiņu apjoms. C. T1 attēls aksiālā plaknē pēc intravenozas kontrastvielas ievadīšanas demonstrē niecīgu kontrastēšanos reziduālā tumorā. D. Sešu mēnešu laikā attīstījies kontrastvielu krājošs augstas malignitātes mezgls. E. DTI krāsu kodētā FA kartē redzama samazināta anizotropija (dzeltenā krāsā) *fasciculus longitudinalis inferior sinistra*, kas norāda par tā infiltrāciju. F. Dinamikā šajā traktā izteikti samazinājusies difūzijas anizotropija (zaļgani zilā krāsā), kas norāda par tā destrūciju. G. DTI krāsu kodētā šķiedru orientācijas kartē *fasciculus longitudinalis inferior sinistra* ir saglabājis savu normālo zaļo krāsu, bet tas ir dislocēts laterāli ap reziduālo tumora mezglu. H. Pēc sešiem mēnešiem destrūētās *fasciculus longitudinalis inferior sinistra* šķiedras vairs nav identificējamās krāsu kodētās šķiedru orientācijas kartēs. I. DTI 3-dimensionālais traktogrāfijas attēls demonstrē *fasciculus longitudinalis inferior sinistra* dislokāciju. J. Destruētais *fasciculus longitudinalis inferior sinistra* nav rekonstruējams ar DTI traktogrāfijas metodi. (Attēli no autores arhīva)

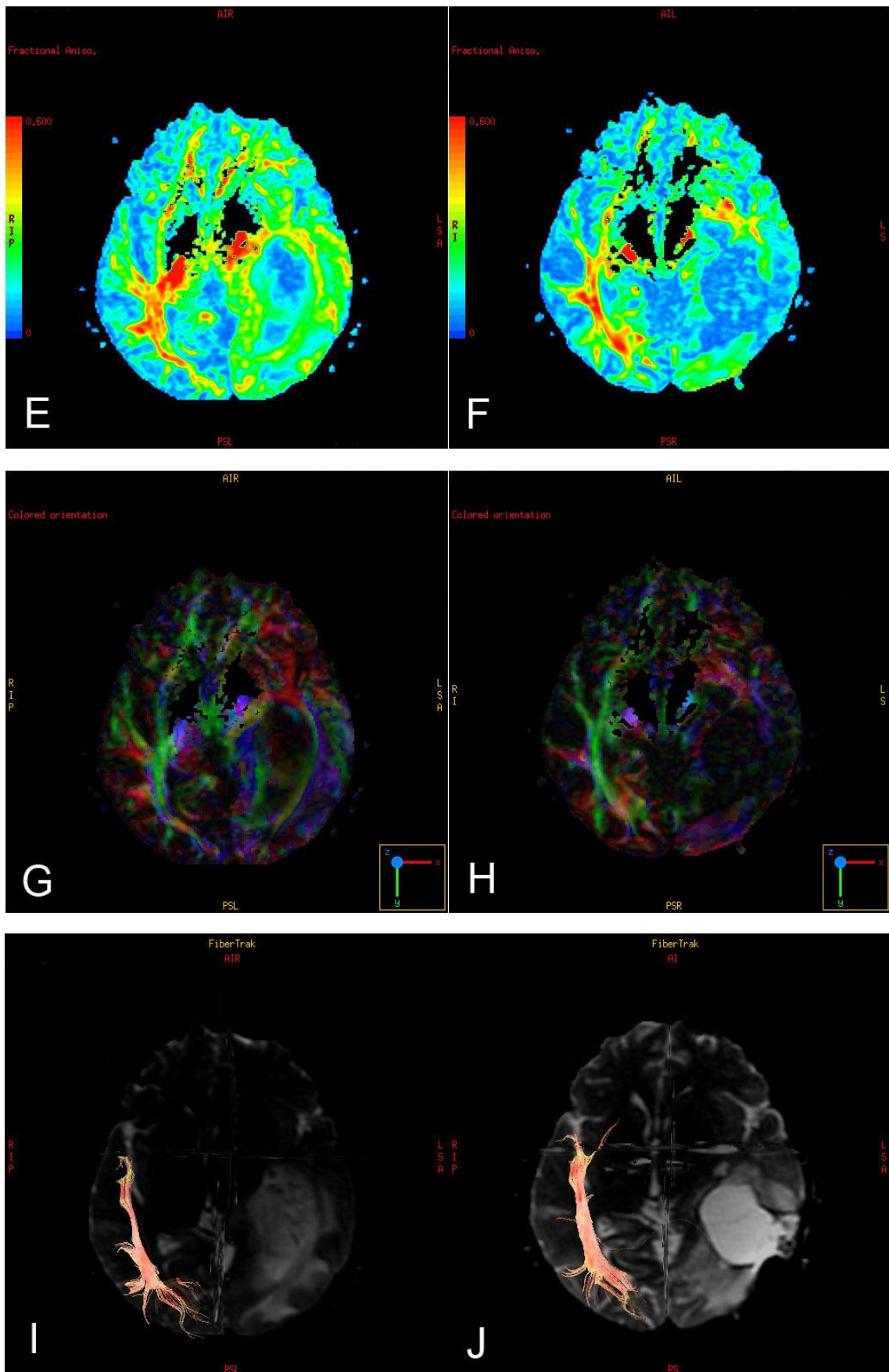




5.9. att. Baltās vielas traktu infiltrācijas samazināšanās terapijas procesā 35 gadus vecam pacientam ar recidivējošu glioblastomu 2 mēnešu laikā pēc staru, ķīmijterapijas. A. T1 attēlā aksiālā plaknē pēc intravenozas kontrastvielas ievadīšanas redzams pēcoperācijas

dobums labajā deniņu-pakauša daivā un plaši kontrastvielu krājoši tumora atlieku audi ap pēcoperācijas dobumu un *corpus callosum*. B. Pēc diviem mēnešiem patoloģisko audu apjoms *corpus callosum* priekšējā daļā ir samazinājies. C. Novērošanas sākumā krāsu kodētā FA kartē vērojama samazināta difūzijas anizotropija (dzeltēni-zaļā krāsā) *corpus callosum* priekšējā daļā. D. Pēc diviem mēnešiem *corpus callosum* šķiedras atgūst normālo (sarkano) krāsu, kas norāda par difūzijas anizotropijas pieaugumu. E. un F. DTI krāsu kodētās šķiedru orientācijas kartes dinamikā - terapijas rezultātā atjaunojas *corpus callosum* normālās šķiedras sarkanā krāsā. G. DTI 3-dimensionālā traktogrāfijas attēlā infiltrētās *corpus callosum* šķiedras ir rekonstruējamas, tās ir sabiezētas, nelīdzenu kontūru. H. Terapijas rezultātā trakts atjauno savu normālo apjomu un kontūru. (Attēli no autores arhīva)

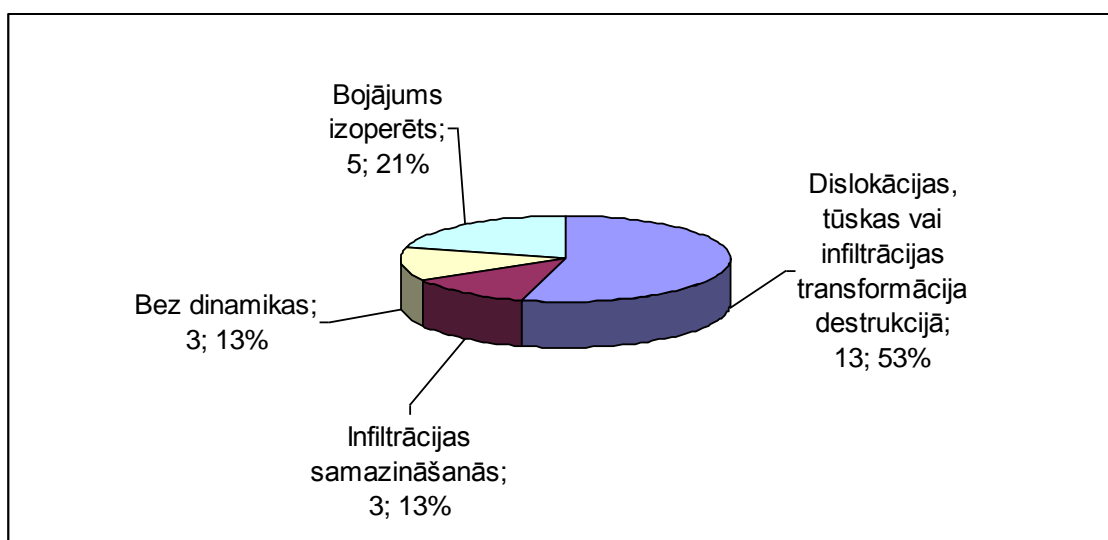




5.10. att. Strukturālās un traktogrāfiskās izmaiņas pirms un pēc operatīvas terapijas 63 gadus vecai pacientei ar pirmreizeju glioblastomu – baltās vielas destrūkcijas apvidus tiek izoperēti. A. Aksīāls FLAIR attēls demonstrē patoloģisku masu kreisā deniņu daivā. B. 1

mēnesi pēc operācijas aksiālā FLAIR attēlā vērojams pēcoperācijas dobums ar augstas signāla intensitātes saturu. C. Aksiāls T1 attēls pēc intravenozas kontrastvielas ievadišanas atklāj divus augstas malignitātes tumora mezglus. D. Aksiāls T1 attēls pēc intravenozas kontrastvielas ievadišanas demonstrē pēcoperācijas dobumu ar kontrastvielas krāšanos ap tā malām. E. DTI krāsu kodētā FA karte demonstrē izteiktu anizotropijas samazinājumu (zilā krāsā) *fasciculus longitudinalis inferior sinistra*, kas norāda par tā destrukciju audzēja izplatības rezultātā. F. Pēcoperācijas dobums krāsu kodētā FA kartē ir ar līdzīgu zemu difūzijas anizotropiju (zilā krāsā). G. DTI krāsu kodētā šķiedru orientācijas kartē tumora zonā nav identificējams *fasciculus longitudinalis inferior sinistra*, kas norāda par tā destrukciju. H. Pēc operācijas DTI krāsu kodētā šķiedru orientācijas karte demonstrē līdzīgu ainu – defektu *fasciculus longitudinalis inferior sinistra* zonā. I. un J. DTI 3-dimensionālos attēlos attiecīgi pirms un pēc operācijas *fasciculus longitudinalis inferior sinistra* nav rekonstruējami, salīdzinot ar pretējās smadzeņu puslodes saglabāto traktu. (Attēli no autores arhīva)

Traktogrāfijas atradne kontroles MR attēlos apkopota grafikā (5.11. att.). Apkopojot traktogrāfijas izmeklējumus dinamikā, raksturīgākā atradne gliālu audzēju pacientiem bija procesa maligna transformācija.



5.11. att. Terapijas efektivitātes izvērtēšana DTI traktogrāfijas attēlos 24 pacientiem ar augstas malignitātes galvas smadzeņu gliomām.

Analizējot šķiedru bojājuma veidus, šķiedru destrukcija bija vistipiskākais bojājuma veids gliāla audzēja augšanas rezultātā, kas biežāk tika novērots augstas malignitātes gliomu gadījumos, tomēr bija sastopams arī zemas malignitātes gliomām.

Infiltrācija bija nākamais biežākais traktu bojājumu veids, kas raksturoja gliāla audzēja izplatību. Infiltrētie trakti saglabāja savu gaitas nepārtrauktību, bet tie bija sabiezēti un atsevišķas šķiedras nebija skaidri saskatāmas. Šis bojājuma veids novērots dažāda histoloģiskā tipa audzēju gadījumā.

Arī šķiedru dislokācija tika novērota daudzos gadījumos, gan augstas, gan zemas malignitātes pakāpes gliomās. No 21 dislokācijas gadījuma tikai 4 gadījumos tas bija vienīgais šķiedru bojājumu veids, 17 gadījumos bija vērojami kombinēti vairāku šķiedru bojājumu tipi (9 gadījumos kombinējās dislokācija ar infiltrāciju, 6 gadījumos dislokācija ar destrukciju, 2 gadījumos dislokācija ar infiltrāciju un destrukciju).

Traktu tūska gliālu audzēju pacientiem tika novērota tikai 3 gadījumos. Vienā gadījumā tā progresēja par infiltrāciju un destrukciju 2 gadu laikā, otrā gadījumā tā progresēja par destrukciju 9 mēnešu laikā.

5.2. Pēcterapeutiskas izmaiņas galvas smadzenēs

5.2.1. Frakcionālās anizotropijas analīze

Pētījumā tika iekļauti 77 pacienti remisijas periodā ar pēcterapeutiskām izmaiņām galvas smadzenēs. Izmantojot aprakstošās statistikas metodi, tika aprēķinātas FA rādītāja vidējās vērtības un standartdeviācijas katrā no interesējošām zonām. Tika novērots pakāpenisks FA vidējo vērtību pieaugums virzienā no patoloģiskās signāla intensitātes zonas ap pēcoperācijas gultni uz distālo un kontralaterālo normālo smadzeņu vielu.

Iegūtie FA mērījumu rezultāti (vidējais±standartdeviācija) pacientiem ar pēcterapeutiskām izmaiņām galvas smadzenēs: patoloģiskās signāla intensitātes zonā ap pēcoperācijas gultni 0,185(±0,065); distālā normālā smadzeņu baltā vielā 0,431(±0,058); kontralaterālā normālā smadzeņu baltā vielā 0,446(±0,049).

Patoloģiskās signāla intensitātes zonā ap pēcoperācijas gultni un kontralaterālā normālā smadzeņu baltā vielā FA atbilda normālajam sadalījumam ($p>0,05$). Distālā normālā smadzeņu baltā vielā FA neatbilda normālajam sadalījumam ($p<0,05$).

Izmantojot neparametrisko Vilkoksona rangū zīmju testu, tika novērotas statistiski ticamas atšķirības FA mērījumos starp pēcterapijas bojājuma zonu un distālo balto vielu ($p<0,001$), starp distālo un kontralaterālo balto vielu ($p<0,001$). Izmantojot t-testu, tika novērotas statistiski ticamas atšķirības FA mērījumos starp pēcterapijas bojājuma zonu un kontralaterālo balto vielu ($p<0,001$).

5.2.2. Metabolītu attiecību analīze

Izmantojot aprakstošās statistikas metodi, tika aprēķinātas Cho/Cr, NAA/Cr, MI/Cr, LL/Cr attiecību vidējās vērtības un standartdeviācijas katrā no interesējošām zonām. Tika novērots pakāpenisks Cho/Cr, MI/Cr, LL/Cr attiecību vidējo vērtību samazinājums un NAA/Cr vidējo vērtību pieaugums virzienā no patoloģiskās signāla intensitātes zonas ap pēcoperācijas gultni uz distālo un kontralaterālo normālo smadzeņu vielu. Metabolītu attiecību mērījumu rezultāti apkopoti tabulā (5.4. tabula).

5.4. tabula

Metabolītu attiecību mērījumu rezultāti (vidējais±standartdeviācija) pacientiem ar pēcterapeitiskām izmaiņām galvas smadzenēs

Metabolītu attiecības	Patoloģiskās signāla intensitātes zona ap pēcoperācijas gultni	Distālā normālā smadzeņu baltā viela	Kontralaterālā normālā smadzeņu baltā viela
Cho/Cr	1,355(±0,606)	1,193(±0,418)	1,061(±0,432)
NAA/Cr	1,153(±0,507)	1,890(±0,705)	2,272(±0,725)
MI/Cr	0,607(±0,362)	0,452(±0,230)	0,383(±0,235)
LL/Cr	2,304(±1,213)	1,377(±0,556)	1,217(±0,353)

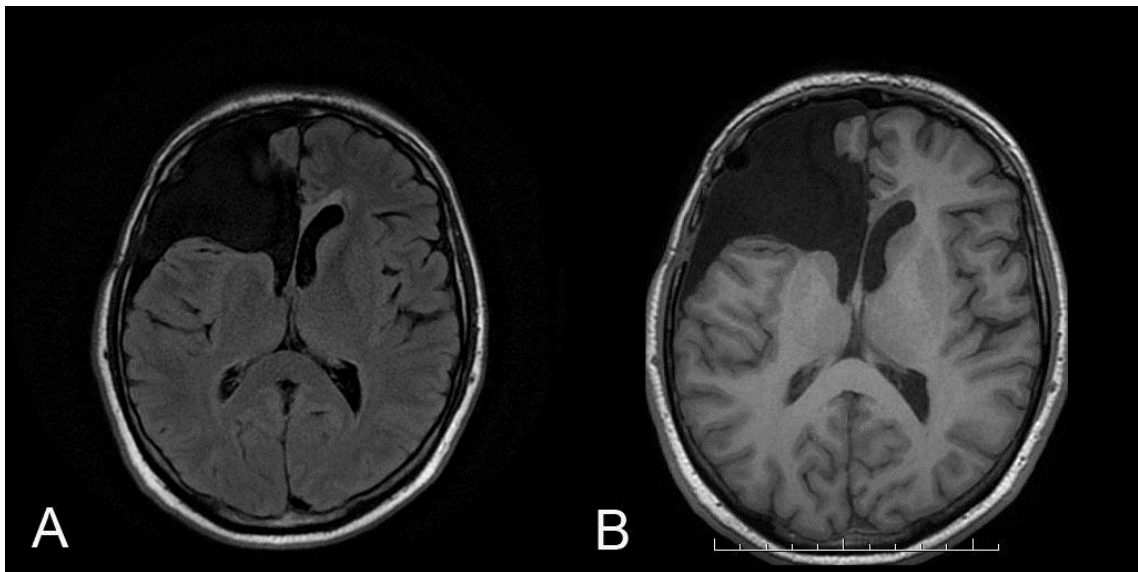
Patoloģiskās signāla intensitātes zonā ap pēcoperācijas gultni MI/Cr, LL/Cr neatbilda normālajam sadalījumam ($p < 0,05$), Cho/Cr, NAA/Cr atbilda normālajam sadalījumam ($p > 0,05$). Distālā normālā smadzeņu baltā vielā Cho/Cr, NAA/Cr, MI/Cr, LL/Cr neatbilda normālajam sadalījumam ($p < 0,05$). Kontralaterālā normālā smadzeņu baltā vielā NAA/Cr, MI/Cr neatbilda normālajam sadalījumam ($p < 0,05$), Cho/Cr, LL/Cr atbilda normālajam sadalījumam ($p > 0,05$).

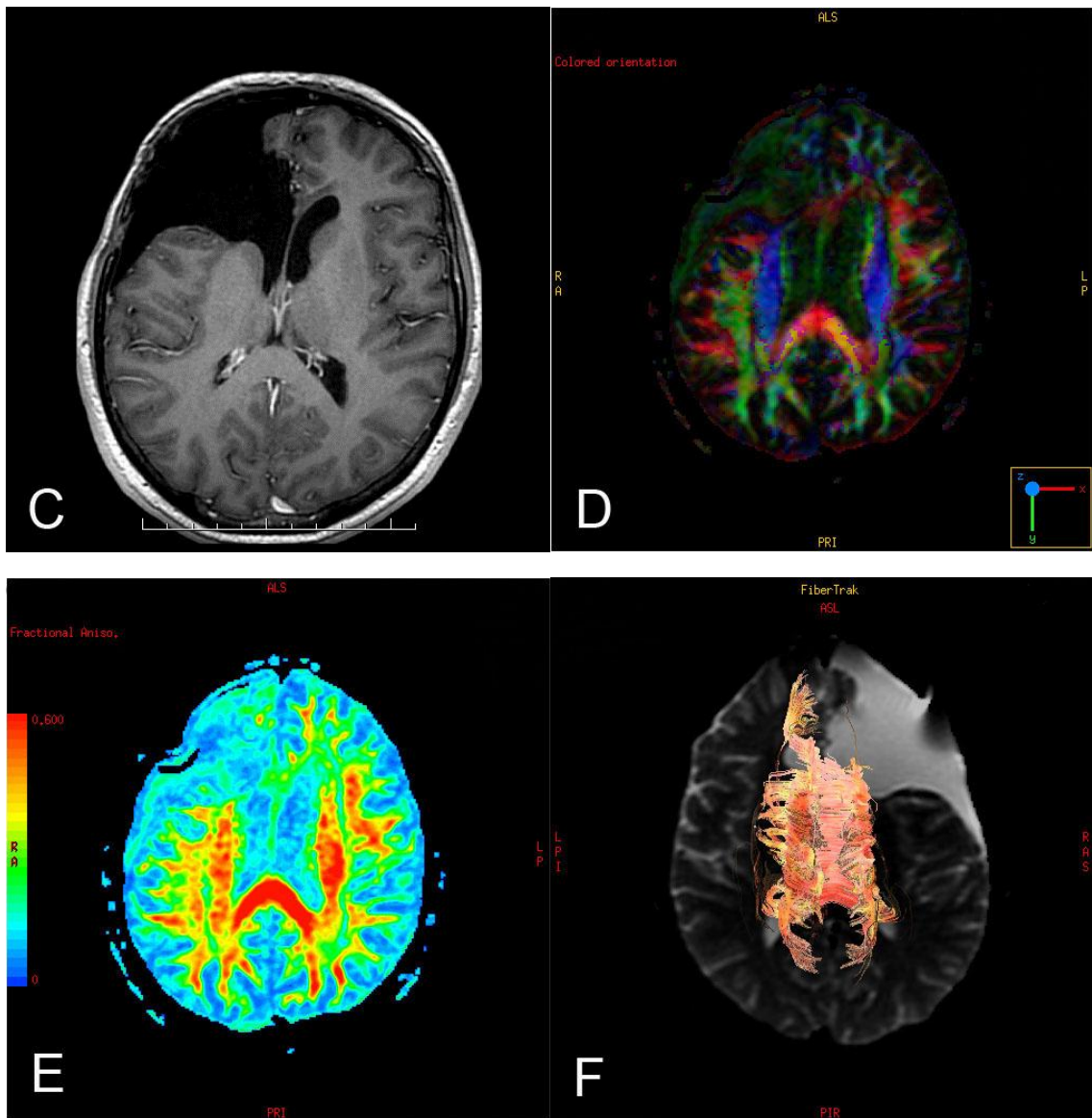
Izmantojot neparametrisko Vilksona rangu zīmju testu, tika novērotas statistiski ticamas atšķirības **Cho/Cr** mērījumos starp pēcoperācijas bojājuma zonu un distālo balto vielu ($p = 0,023$), starp distālo un kontralaterālo balto vielu ($p = 0,044$). Statistiski ticamas atšķirības **NAA/Cr** mērījumos tika novērotas starp pēcoperācijas bojājuma zonu un distālo balto vielu ($p < 0,001$), starp pēcoperācijas bojājuma zonu un kontralaterālo balto vielu ($p < 0,001$), starp distālo un kontralaterālo balto vielu ($p < 0,001$); **MI/Cr** mērījumos tika novērotas starp pēcoperācijas bojājuma zonu un distālo balto vielu ($p < 0,001$), starp pēcoperācijas bojājuma zonu un kontralaterālo balto vielu ($p < 0,001$), starp distālo un kontralaterālo balto vielu ($p = 0,035$); **LL/Cr** mērījumos tika novērotas starp pēcoperācijas bojājuma zonu un distālo balto vielu ($p < 0,001$), starp pēcoperācijas bojājuma zonu un kontralaterālo balto vielu ($p < 0,001$). Statistiski ticamas

atšķirības netika novērotas LL/Cr mērījumos starp distālo un kontralaterālo balto vielu ($p=0,054$). Izmantojot t-testu, tika novērotas statistiski ticamas atšķirības **Cho/Cr** mērījumos starp pēcterapijas bojājuma zonu un kontralaterālo balto vielu ($p=0,001$).

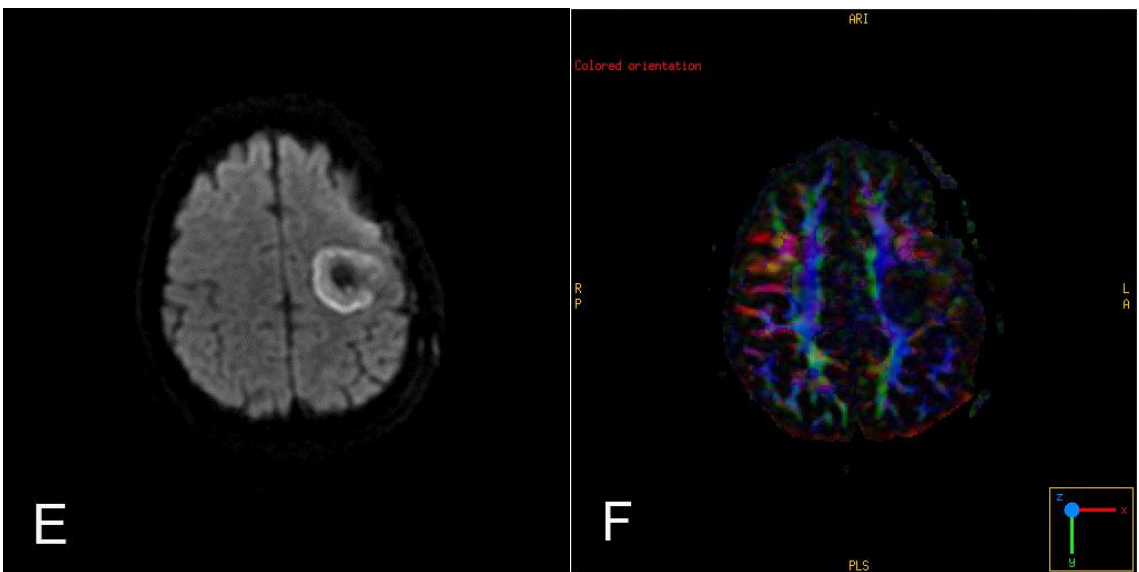
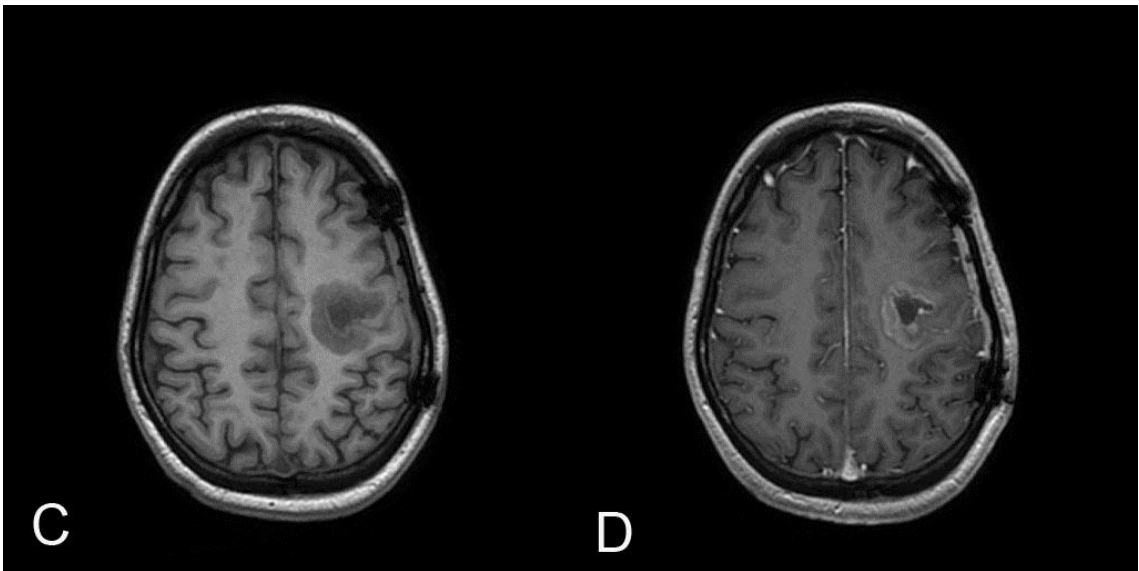
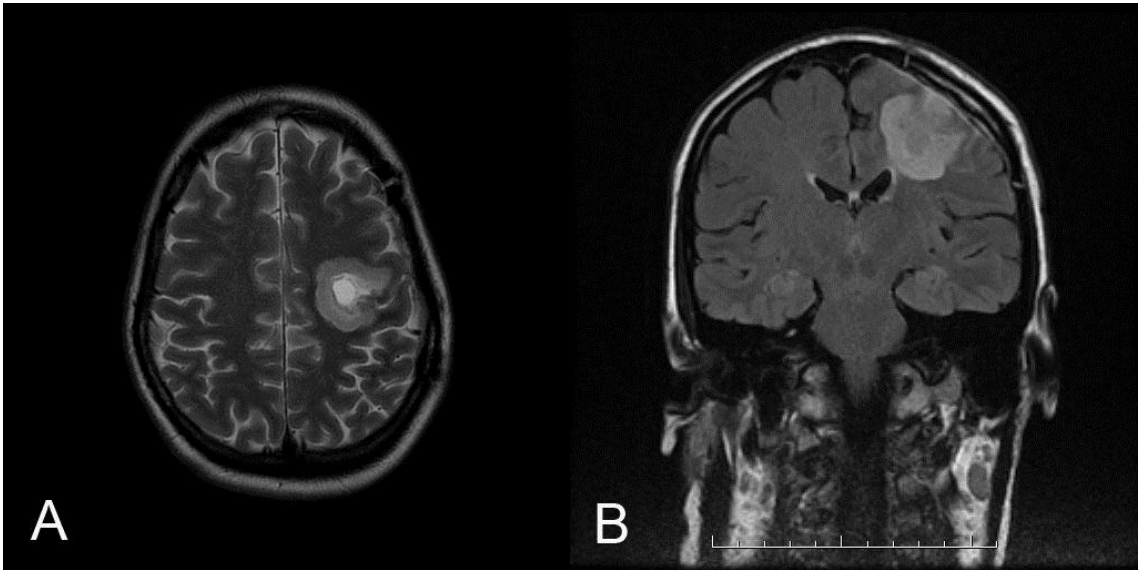
5.2.3. Traktogrāfijas atradne

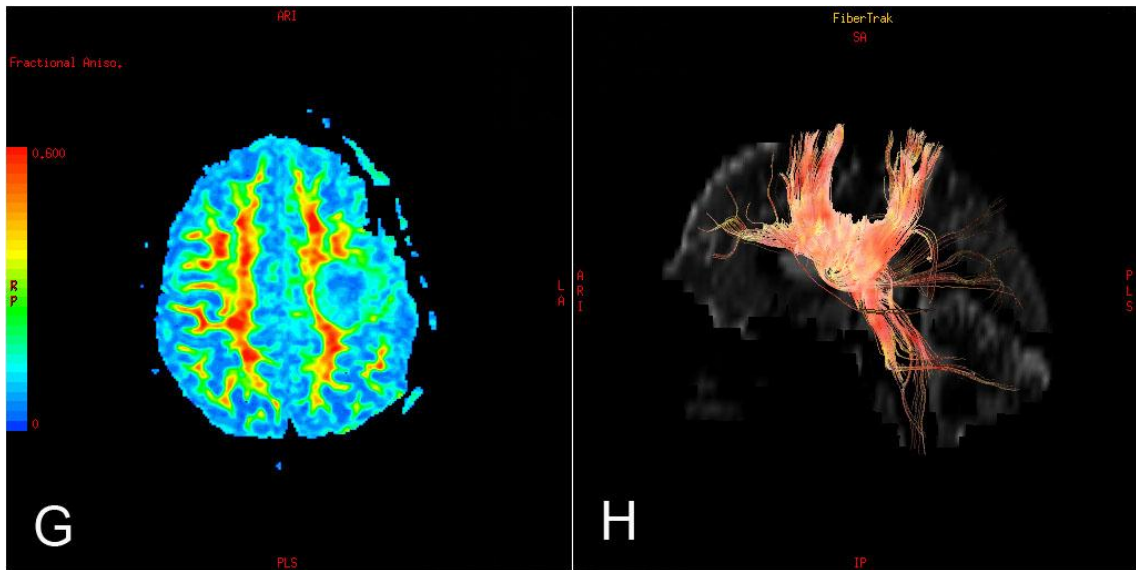
DTI un traktogrāfija tika veikta 73 pacientiem remisijas periodā. Iegūto DTI 3-dimensionālo traktogrāfijas attēlu, DTI krāsu kodēto FA karšu un šķiedru orientācijas karšu analīzes rezultātā noteikti 2 galvenie postterapeitiskie šķiedru bojājumu veidi pacientiem klīniskās un radioloģiskās remisijas periodā pēc gliāla smadzeņu audzēja ārstēšanas – smadzeņu baltās vielas šķiedru pēcoperācijas defekts (5.12. att.) un pēc radiācijas/pēckīmijterapijas demielinizācijas destrukcija (5.13. att., 5.14. att.). Šie tipi izdalīti, balstoties uz šķiedru nepārtrauktību un virzienu 3-dimensionālos traktogrāfijas attēlos un vizuālu novērtējumu krāsu kodētās FA un šķiedru orientācijas kartēs.



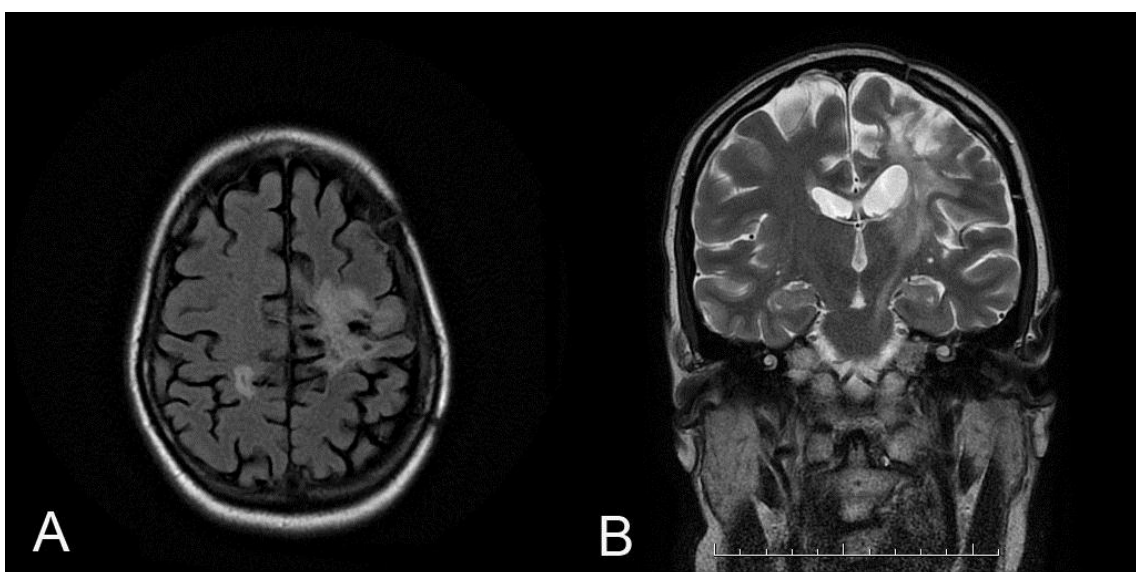


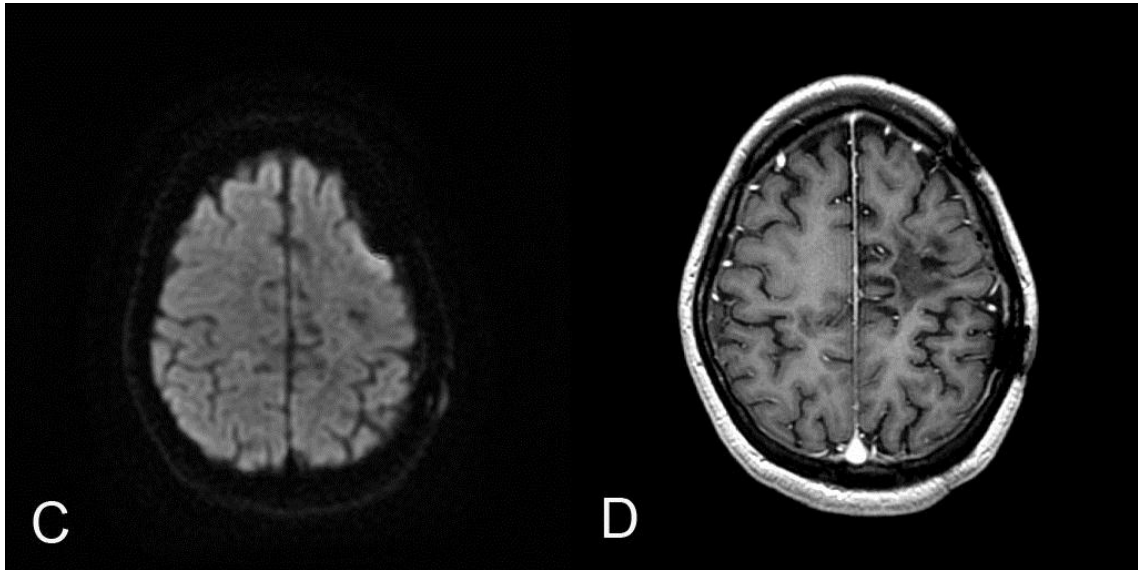
5.12. att. Pēcoperācijas defekts *corpus callosum* 39 gadus vecam pacientam pēc anaplastiskas astrocitomas operācijas pirms 4 gadiem ar sekojošu staru un ķīmijterapiju. A. FLAIR attēlā aksiālā plaknē, B. T1 attēlā aksiālā plaknē, C. T1 attēlā aksiālā plaknē pēc intravenozas kontrastvielas ievadīšanas labajā pieres daivā redzams *porencefalon* dobums ar likvora intensitātes saturu, kas savienojas ar labā sānu vēderiņa pieres ragu. *Genu corporis callosi* labā pusē pēcoperācijas defekts, kreisā pusē gliotiskas izmaiņas bez masas efekta. Patoloģiskas kontrastvielas krāšanās nav vērojama. D. DTI krāsu kodētā šķiedru orientācijas kartē *genu corporis callosi* labā pusē nav vizualizējams atbilstoši pēcoperācijas defektam, kreisā pusē vizualizējams daļēji. E. DTI krāsu kodētā FA kartē *genu corporis callosi* labā pusē ir izteikti samazināta anizotropija (zilā krāsā atbilstoši likvoram), labā pusē gliozes zonā anizotropija ir mēreni samazināta (zaļā krāsā). F. DTI 3-dimensionālā traktogrāfijas attēlā aksiālā plaknē (skats no apakšas) *genu corporis callosi* labā pusē pēcoperācijas defekta zonā šķiedras nav vērojamas, pārējās šķiedras ir saglabātas. (Attēli no autores arhīva)





5.13. att. Akūts radiācijas bojājums 44 gadus vecai pacientei 2 mēnešus pēc anaplastiskas astroцитomas operācijas un sekojošas staru terapijas. A. T2 attēls aksiālā plaknē un B. FLAIR attēls koronārā plaknē demonstrē pēcoperācijas dobumu kreisā pieres-paura daivā, ap kuru paaugstinātas signāla intensitātes izmaiņas smadzeņu vielā. C. T1 attēlā aksiālā plaknē izmaiņas ap pēcoperācijas dobumu ir hipointensas. D. T1 attēlā aksiālā plaknē pēc intravenozas kontrastvielas ievadīšanas tajās vērojama nevienmērīga kontrastvielas krāšanās, pastāv diferenciāldiagnoze starp reaktīvām izmaiņām pēc terapijas un atlieku audzēja audiem. E. DW attēlā aksiālā plaknē vērojams difūzijas ierobežojums ap pēcoperācijas dobumu. F. DTI krāsu kodētā šķiedru orientācijas kartē *corona radiata* šķiedras kreisā pusē nav vizualizējamas atbilstoši pēcoperācijas defektam un perifokālai patoloģiskās signāla intensitātes zonai. G. DTI krāsu kodētā FA kartē pēcoperācijas zonā ir izteikti samazināta anizotropija (zilā krāsā atbilstoši likvoram), salīdzinot ar labās puses neizmainītām *corona radiata* šķiedrām (sarkanā krāsā). Ap pēcoperācijas dobumu vērojama zona ar nedaudz augstāku anizotropijas pakāpi (zilgani-zaļā krāsā), kur strukturālajos MR attēlos vērojami bojātie smadzeņu audi. H. DTI 3-dimensionāls traktogrāfijas attēls sagitālā plaknē demonstrē defektu *corona radiata* šķiedrās. (Attēli no autores arhīva)





5.14. att. Vēlins radiācijas bojājums 44 gadus vecai pacientei 7 mēnešus pēc anaplastiskas astrocitomas operācijas un sekojošas staru terapijas (tā pati paciente, kas iepriekšējā attēlā). A. FLAIR attēls aksiālā plaknē demonstrē pēcoperācijas dobumu kreisā pieres-paura daivā, ap kuru paaugstinātas signāla intensitātes izmaiņas smadzeņu vielā, perēklis arī labajā paura daivā. B. T2 attēls koronārā plaknē ataino plašas neregulāras hiperintensas izmaiņas ap pēcoperācijas dobumu un kreisās puses Valeriāna deģenerāciju. C. DW attēlā aksiālā plaknē vairs nav vērojams difūzijas ierobežojums ap pēcoperācijas dobumu. D. T1 attēlā aksiālā plaknē pēc intravenozas kontrastvielas ievadīšanas vairs nav vērojama kontrastvielas krāšanās, salīdzinot ar MR izmeklējumu pirms 7 mēnešiem (5.13. att.), kas liecina par pēcterapijas izmaiņām. (Attēli no autores arhīva)

Visiem pacientiem tika novēroti pēcterapijas šķiedru bojājumi. MR traktogrāfijas dati tika korelēti ar augstas signāla intensitātes izmaiņām pēcoperācijas zonā strukturālajos T2 un FLAIR MR attēlos. Mūsu pētījumā 71 pacientam tika novērots traktu pēcoperācijas defekts, 40 pacientiem – pēcradiācijas/pēčķīmijterapijas demielinizācijas destrukcija (33 pacientiem tikai pēcoperācijas defekts, 2 pacientiem tikai demielinizācijas destrukcija, 38 pacientiem abi šķiedru bojājuma veidi). Demielinizācijas vai gliozes zona ap pēcoperācijas dobumu T2 un FLAIR attēlos tika novērota visos gadījumos dažādā apjomā. DTI attēlos 40 pacientiem (55%) tika atrasta mielīna šķiedru destrukcija, bet pārējiem 33 pacientiem (45% gadījumu) šķiedras nebija skartas, neskatoties uz izmaiņām konvencionālajos strukturālajos MR attēlos.

Izanalizējot traktu anatomisko dalījumu, mēs konstatējām šādu traktu bojājumus pēc saņemtās terapijas – 46 pacientiem bija skartas subkortikālās U-veida šķiedras, 38 *capsula interna/corona radiata*, 9 *fasciculus longitudinalis inferior*, 3 *fasciculus uncinatus*, 1 *fasciculus fronto-occipitalis inferior*, 3 *corpus callosum*, 1 smadzeņu stumbra un smadzenīšu šķiedras.

Pēcoperācijas šķiedru defekts pārsvarā diagnosticēts asociatīvām šķiedrām un projekciju šķiedrām. Komisurālās šķiedrās tikai divos gadījumos bija vērojams pēcoperācijas defekts.

Šajā pētījuma grupā 16 pacienti remisijas periodā tika novēroti dinamikā, veicot atkārtotus MR izmeklējumus. 14 gadījumos traktogrāfijas atradne nebija mainījiesies (kontroles izmeklējumi veikti 3-19 mēnešu laikā). Tikai 2 gadījumos dinamikā bija progresējusi baltās vielas destrukcija (5 un 7 mēnešu laikā).

5.3. Metabolītu un FA salīdzinājums pacientiem ar gliālu jaunveidojumu un pēcterapeitiskām izmaiņām galvas smadzenēs

Izmantojot neparametrisko Vilkoksona testu vai t-testu (atkarībā no datu sadalījuma), tika salīdzinātas metabolītu attiecību un FA vidējās vērtības audzējā un pēcterapeitisko izmaiņu zonā, distālā normālās signāla intensitātes zonā pacientiem ar gliālu jaunveidojumu un pacientiem remisijas periodā, kontralaterālā normālās signāla intensitātes zonā pacientiem ar gliālu jaunveidojumu un pacientiem remisijas periodā.

Cho/Cr, MI/Cr, LL/Cr vērtības gliālā smadzeņu audzējā bija statistiski ticami lielākas un FA vērtības zemākas salīdzinājumā ar pēcterapijas bojājuma zonu. NAA/Cr attiecības audzējā un pēcterapeitisko izmaiņu zonā statistiski ticami neatšķīrās (5.5. tabula).

5.5. tabula

Metabolītu attiecību un FA mērījumu salīdzinājums audzējā un pēcterapeitisko izmaiņu zonā

Metabolītu attiecības un FA mērījumi	Audzējs	Patoloģiskās signāla intensitātes zona ap pēcoperācijas gultni	p vērtības (tests)
Cho/Cr	2,305(±1,543)	1,355(±0,606)	p<0,001 (Vilkoksona tests)
NAA/Cr	1,031(±0,517)	1,153(±0,507)	p=0,192 (t-tests)
MI/Cr	0,814(±0,509)	0,607(±0,362)	p=0,010 (Vilkoksona tests)
LL/Cr	3,933(±1,547)	2,304(±1,213)	p<0,001 (Vilkoksona tests)
FA	0,122(±0,049)	0,185(±0,065)	p<0,001 (Vilkoksona tests)

Salīdzinot mērījumus distālās normālas signāla intensitātes zonās, pacientiem ar gliālu jaunveidojumu tika novērotas statistiski ticami zemākas NAA/Cr attiecību vidējās vērtības un FA vidējās vērtības un augstākas LL/Cr attiecību vidējās vērtības kā pacientiem remisijas periodā (5.6. tabula).

5.6. tabula

Metabolītu attiecību un FA mērījumu salīdzinājums distālā normālas signāla intensitātes zonā pacientiem ar gliālu jaunveidojumu un pacientiem remisijas periodā

Metabolītu attiecības un FA mērījumi	Distālā normālā smadzeņu baltā viela pacientiem ar gliālu jaunveidojumu	Distālā normālā smadzeņu baltā viela pacientiem remisijas periodā	p vērtības (tests)
Cho/Cr	1,143(±0,545)	1,193(±0,418)	p=0,466 (Vilkoksona tests)
NAA/Cr	1,493(±0,767)	1,890(±0,705)	p=0,002 (Vilkoksona tests)
MI/Cr	0,509(±0,302)	0,452(±0,230)	p=0,130 (Vilkoksona tests)
LL/Cr	1,834(±0,896)	1,377(±0,556)	p=0,001 (Vilkoksona tests)
FA	0,323(±0,091)	0,431(±0,058)	p<0,001 (Vilkoksona tests)

Salīdzinot mērījumus kontralaterālās normālas signāla intensitātes zonās, pacientiem ar gliālu jaunveidojumu tika novērotas statistiski ticami zemākas Cho/Cr attiecību vidējās vērtības un augstākas MI/Cr attiecību vidējās vērtības un FA vidējās vērtības kā pacientiem remisijas periodā (5.7. tabula).

5.7. tabula

Metabolītu attiecību un FA mērījumu salīdzinājums kontralaterālā normālas signāla intensitātes zonā pacientiem ar gliālu jaunveidojumu un pacientiem remisijas periodā

Metabolītu attiecības un FA mērījumi	Kontralaterālā normālā smadzeņu baltā viela pacientiem ar gliālu jaunveidojumu	Kontralaterālā normālā smadzeņu baltā viela pacientiem remisijas periodā	p vērtības (tests)
Cho/Cr	0,924(±0,366)	1,061(±0,432)	p=0,045 (Vilkoksona tests)
NAA/Cr	2,354(±1,010)	2,272(±0,725)	p=0,985 (Vilkoksona tests)
MI/Cr	0,482(±0,315)	0,383(±0,235)	p=0,027 (Vilkoksona tests)
LL/Cr	1,247(±0,427)	1,217(±0,353)	p=0,644 (t-tests)
FA	0,473(±0,068)	0,446(±0,049)	p=0,017 (Vilkoksona tests)

5.4. Diagnostisko testu sakrītības analīze

5.4.1. MRS un DTI mērījumu atkārtojamība

Lai veiktu diagnostiskā testa atkārtojamības analīzi DTI un MRS kvantitatīvajiem mērījumiem, 20 gliālu audzēju pacientiem tika atkārtoti izmērītas Cho/Cr, NAA/Cr, LL/Cr, MI/Cr un FA vērtības audzējā, perifokālā tūskas zonā, distālā un kontralaterālā normālas signāla intensitātes zonā. Kopumā izdarīti 398 atkārtotie mērījumi.

Veicot atkārtojamības analīzi 20 pacientiem, statistiski ticamas atšķirības starp atkārtotajiem mērījumiem netika novērotas **audzējā** Cho/Cr mērījumos ($p=0,180$, Vilksona tests), NAA/Cr mērījumos ($p=0,081$, t-tests), MI/Cr mērījumos ($p=0,789$, t-tests), FA mērījumos ($p=0,671$, t-tests); **perifokālās tūskas zonā** Cho/Cr mērījumos ($p=0,273$, Vilksona tests), MI/Cr mērījumos ($p=0,285$, Vilksona tests), LL/Cr mērījumos ($p=0,347$, t-tests), FA mērījumos ($p=0,755$, t-tests); **distālā normālas signāla intensitātes zonā** NAA/Cr mērījumos ($p=0,500$, Vilksona tests), MI/Cr mērījumos ($p=0,686$, Vilksona tests), LL/Cr mērījumos ($p=0,528$, t-tests), FA mērījumos ($p=0,563$, t-tests); **kontralaterālā normālas signāla intensitātes zonā** Cho/Cr mērījumos ($p=0,577$, t-tests), LL/Cr mērījumos ($p=0,093$, Vilksona tests).

Sešos gadījumos atkārtotie mērījumi statistiski ticami atšķīrās, tādēļ tika veikta atkārtojamības indeksa r analīze. Iegūtie dati apkopoti tabulā (5.8. tabula).

5.8. tabula

MRS un FA mērījumu atkārtojamības analīze 20 pacientiem ar gliālu galvas smadzeņu jaunveidojumu. Vidējie kvadrātiskie, F, F kritiskās vērtības tika iegūti no *single-factor Analysis of Variance (ANOVA) (MS Excel)*

Mērījums	LL/Cr audzējā	NAA/Cr perifokālā tūskā	Cho/Cr distāli	NAA/Cr kontralaterāli	MI/Cr kontralaterāli	FA kontralaterāli
Vidējais kvadrātiskais starp grupām	4,836	0,448	0,193	1,468	0,211	0,019
Vidējais kvadrātiskais grupas ietvaros	0,851	0,077	0,031	0,365	0,037	0,007
F attiecība*	5,679	5,839	6,253	4,023	5,727	2,779
F kritiskā vērtība	2,137	2,137	2,137	2,137	2,182	2,137

5.8. tabulas nobeigums

Mērījums	LL/Cr audzējā	NAA/Cr perifokālā tūskā	Cho/Cr distāli	NAA/Cr kontralaterāli	MI/Cr kontralaterāli	FA kontralate- rāli
p	<0,001	<0,001	<0,001	0,002	<0,001	0,01
Atkārtojamī- bas indekss r	0,701	0,707	0,724	0,602	0,702	0,462
Atkārtojamība	Augsta	Augsta	Augsta	Vidēja	Augsta	Vidēja

* F attiecība - vidējais kvadrātiskais starp grupām/vidējais kvadrātiskais grupas ietvaros

5.4.2. ROI lieluma ietekme uz FA mērījumiem

Lai noteiktu, vai ROI lielums ietekmē FA mērījumu rezultātus, 115 pacientiem tika veikti atkārtoti mērījumi ar 12 pikseļu un 30 pikseļu lieliem ROI 7 dažādās mērījumu lokalizācijās.

FA vidējās vērtības **audzējā**, mērot ar 12 pikseļu ROI, bija 0,147(±0,068), ar 30 pikseļu ROI bija 0,134(±0,049) (mērījumu skaits katrā grupā - 50). Starp mērījumiem abās grupās netika iegūta statistiski ticama atšķirība (p=0,322, Vilksontona tests).

FA vidējās vērtības **perifokālā tūskas zonā**, mērot ar 12 pikseļu ROI bija 0,177(±0,063), ar 30 pikseļu ROI 0,179(±0,049) (mērījumu skaits katrā grupā - 45). Starp mērījumiem abās grupās netika iegūta statistiski ticama atšķirība (p=0,803, t-tests).

FA vidējās vērtības **patoloģiskā signāla intensitātes zonā ap pēcooperācijas ložu pacientiem remisijas periodā**, mērot ar 12 pikseļu ROI bija 0,177(±0,098), ar 30 pikseļu ROI bija 0,182(±0,066) (mērījumu skaits katrā grupā - 65). Starp mērījumiem abās grupās netika iegūta statistiski ticama atšķirība (p=0,133, Vilksontona tests).

FA vidējās vērtības **distālā normālas signāla intensitātes zonā ap pēcooperācijas ložu pacientiem remisijas periodā**, mērot ar 12 pikseļu ROI bija 0,464(±0,113), ar 30 pikseļu ROI bija 0,432(±0,051) (mērījumu skaits katrā grupā - 65). Mērījumi abās grupās statistiski ticami atšķīrās (p=0,018, Vilksontona tests).

FA vidējās vērtības **distālā normālas signāla intensitātes zonā pacientiem ar gliedu jaunveidojumu**, mērot ar 12 pikseļu ROI bija 0,442(±0,096), ar 30 pikseļu ROI bija 0,333(±0,099) (mērījumu skaits katrā grupā - 50). Mērījumi abās grupās statistiski ticami atšķīrās (p<0,001, t-tests).

FA vidējās vērtības **kontralaterālā normālas signāla intensitātes zonā pacientiem remisijas periodā**, mērot ar 12 pikseļu ROI bija 0,532(±0,077), ar 30

pikseļu ROI bija $0,442(\pm 0,047)$ (mērījumu skaits katrā grupā - 65). Mērījumi abās grupās statistiski ticami atšķīrās ($p < 0,001$, t-tests).

FA vidējās vērtības **kontralaterālā normālas signāla intensitātes zonā pacientiem ar gliālu jaunveidojumu**, mērot ar 12 pikseļu ROI bija $0,524(\pm 0,0643)$, ar 30 pikseļu ROI bija $0,473(\pm 0,074)$ (mērījumu skaits katrā grupā - 50). Mērījumi abās grupās statistiski ticami atšķīrās ($p < 0,001$, t-tests).

6. DISKUSIJA

Mūsu pētījums ir veltīts divām aktuālām mūsdienu neiroonkoloģijas problēmām gliālu smadzeņu audzēju pacientu izmeklēšanā un terapijas taktikas izvēlē.

Viena no galvenajām problēmām ir gliālu audzēju šūnu infiltrācija apkārtējos normālos smadzeņu audos (13,157). Tiek uzskatīts, ka diagnosticēšanas brīdī glioblastomas šūnas ir infiltrējušas smadzeņu audus 2-3cm attālumā (9,124). Atsevišķu audzēju šūnu ātra diseminācija smadzeņu vielā padara tos neārstējamus un ir pamatā biežajiem recidīviem (22,35). Precīza audzēja robežas noteikšana ir būtiska, jo mūsdienu onkoloģiskās neiroķirurģijas galvenais mērķis ir maksimāli rezecēt audzēju, vienlaikus saglabājot apkārtējos funkcionējošos smadzeņu audus (13,158).

Otra problēma, ar ko ikdienas praksē saskaras gan onkologs, gan radiologs, ir gliāla audzēja recidīva un radiācijas/ķīmijterapijas terapijas seku diferencēšana (15-17), jo pēcterapijas periodā strukturālās MR aina bieži ir nespecifiska – gan recidīvs, gan iekaisīgās vai nekrotiskās izmaiņas sakarā ar staru/ķīmijterapiju tipiski krāj kontrastvielu (27,119,149). Kontrastvielu nekrājošu audzēju var būt sarežģīti diferencēt no citiem iemesliem, kas izraisa hiperintensas izmaiņas T2 un FLAIR attēlos, piemēram, radiācijas izraisīta glioze (110). Agrīna ar terapiju saistītu komplikāciju diagnostika ir ļoti būtiska, lai novērstu vai samazinātu neatgriezenisku centrālās nervu sistēmas bojājumu (48,141).

Mēs izanalizējām strukturālo un funkcionālo MR izmeklējumu datus pacientiem ar histoloģiski apstiprinātiem gliāliem smadzeņu audzējiem. Mēs kombinējām FA un MRS kvantitatīvos mērījumus ar DTI krāsu kodēto FA karšu, krāsu kodēto šķiedru orientācijas karšu un traktogrāfijas atradni, lai noteiktu, vai šāda multimodāla pieeja dod papildus nozīmīgu informāciju gliālu audzēju infiltrācijas noteikšanā peritumorālā zonā, kas vizuāli izskatās normāla strukturālā MR izmeklējumā, kā arī izpētījām funkcionālās MR lomu gliāla audzēja un terapijas seku diferencēšanā.

6.1. MRS un DTI kvantitatīvie mērījumi

MRS ir būtiska izmeklējuma metode smadzeņu bojājumu raksturošanai, kas var papildināt konvencionālo strukturālo MR dažādu neiroloģisko slimību diagnostikā (113,159). Tiek uzskatīts, ka MRS var noteikt metaboliski aktīvāko audzēja apvidu, kas palīdzētu ķirurgam izvēlēties piemērotāko biopsijas vietu un rezekcijas apjomu, lai iegūtu materiālu ar vitālām audzēja šūnām un precīzi noteiktu malignitātes pakāpi (30,124). MRS var lietot terapijas efektu kontrolei, novērojot pacientu dinamikā (124).

Mēs novērojām pakāpenisku NAA/Cr attiecību vidējo vērtību pieaugumu virzienā no audzēja un patoloģiskās signāla intensitātes zonas ap pēcooperācijas gultni uz distālo un kontralaterālo normālo smadzeņu vielu. Visās mērījumu zonās gliāla audzēja pacientiem NAA/Cr vērtības statistiski ticami atšķirās. Īpaši svarīga šī atradne ir distālās normālas signāla intensitātes zonas izvērtēšanā, kas strukturālos MR attēlos vizuāli ir normāla un neatšķiras no kontralaterālās smadzeņu puslodes normālās baltās vielas, starp šīm zonām NAA/Cr rādītāja atšķirības bija ievērojamas ($p < 0,001$). MRS atradne liecina, ka arī normālas signāla intensitātes baltā vielā tuvāk audzēja zonai vērojami neironu funkciju un integritātes traucējumi, kas, jādoma, ir saistīti ar atsevišķu audzēja šūnu infiltrāciju peritumorālā zonā. NAA/Cr izmaiņas smadzeņu zonās tuvāk audzējam bija mazāk specifiskas - rādītāja atšķirības starp audzēju un tūskas zonu, starp tūsķu un distālo normālo balto vielu bija mazākas (p vērtības attiecīgi bija 0,009 un 0,010). Šie novērojumi liecina, ka NAA/Cr rādītājs ir specifiskāks audzēja šūnu infiltrācijas iespējamai noteikšanai normālas signāla intensitātes baltā vielā, bet mazāk specifisks, diferencējot audzēju un perifokālo tūskas zonu, kur neironu integritātes bojājums būs izteiktāks gan audzēja šūnu lielās koncentrācijas dēļ, gan tūskas dēļ. Līdzīgu NAA/Cr lomu mēs novērojām arī, diferencējot recidivējošu audzēju no pēcterapijas sekām, kad NAA/Cr bija specifiskāki, izvērtējot distālo normālas signāla intensitātes zonu – remisijas periodā NAA/Cr vērtības šajā zonā bija statistiski ticami augstākas kā distālās normālas signāla intensitātes peritumorālajā zonā, kurā, iespējams, ir atsevišķas infiltratīvas audzēja šūnas. Saskaņā ar iegūtajiem datiem, ar NAA/Cr rādītāju nav iespējams atšķirt audzēja solīdo daļu, kurā ir vitālas audzēja šūnas un bojāti neironi no pēcterapijas bojājuma zonas, kurā arī ir izteikti neironu integrācijas traucējumi. Vizuāli neironu integritātes traucējumus mēs novērojām DTI traktogrāfijas attēlos, kur vairākiem pacientiem gan audzējā, gan pēcterapijas bojājuma zonā varēja vērot smadzeņu baltās vielas šķiedru fragmentāciju. Lai arī atsevišķos pētījumos novērots

NAA pieaugums smadzeņu baltā vielā staru terapijas laikā, ko atsevišķi autori saista ar iespējamu neironu funkcijas uzlabošanu (15,36,110), mūsu pētījuma dati apstiprina un konceptuāli atbalsta vairāku autoru izteikto atzinumu, ka NAA samazinājums ir nespecifisks rādītājs, jo to novēro pie dažādām patoloģijām (127), kad samazinās neironu skaits (61). Salīdzinoši mazāks NAA/Cr līmenis distālā zonā ap audzēju visticamāk ir saistīts ar neironu bojājumu, tomēr nevar izslēgt, ka NAA/Cr samazinājumu izraisa arī Cr pieaugums. Lai arī Cr tiek uzskatīts par stabilāko metabolītu (122) un to plaši izmanto metabolītu attiecību aprēķināšanā, daži autori ziņo par tā izmaiņām audzēju un hipoksijas gadījumos un liecina par izlietotām enerģijas rezervēm (33,119). Minētie autori iesaka kā salīdzinoši drošāku malignitātes rādītāju Cho/NAA attiecību un tās samazinājumu efektīvas terapijas gadījumā.

Kontralaterālā normālas signāla intensitātes smadzeņu baltā vielā gan audzēja, gan remisijas gadījumā NAA/Cr vērtības neatšķirās, kas liecina, ka pretējā, vizuāli neinfiltētā smadzeņu puslodē neirālo šķiedru integrācija, densitāte un funkcionalitāte ir saglabāta.

Mēs novērojām pakāpenisku FA pieaugumu virzienā no audzēja un patoloģiskās signāla intensitātes zonas ap pēcoperācijas gultni uz distālo un kontralaterālo normālo smadzeņu vielu. Visās mērījumu zonās FA vērtību atšķirības bija izteiktas ($p < 0,001$). Teorētiski šāda atradne bija sagaidāma, jo FA izmaiņas ir saistītas ar neironu integritāti, kas samazinās tuvāk audzēja zonai. Šī atradne saskan ar iepriekš veiktiem citu autoru publicētiem datiem (22,45).

Iepriekš veiktie pētījumi tāpat liecina, ka FA samazinās tuvāk audzējam, tomēr joprojām nav skaidrs, vai šīs izmaiņas saistītas ar tūsku vai audzēja šūnu infiltrāciju un vai FA samazinājums atspoguļo aksonu skaita samazinājumu (45). Publicētie morfoloģiskie pētījumi parāda, ka perifokālā zona ap gliāliem audzējiem satur ne tikai ūdens molekulas, bet arī invazīvās audzēja šūnas (12), mikroglijas šūnas un reaktīvi izmainītus astrocītus (14). Mēs novērojām, ka distālās smadzeņu zonās FA vērtības normalizējas, kas liecina, ka lielākā daļa invazīvo audzēja šūnu un reaktīvi izmainīto smadzeņu šūnu atrodas ap audzēja solīdo daļu.

Mēs novērojām pakāpenisku FA pieaugumu (līdzīgi kā NAA/Cr pieaugumu) virzienā no demielinizācijas zonas uz distālo un kontralaterālo normālo smadzeņu vielu, kas liecina, ka starp abiem rezultātiem pastāv pozitīva korelācija un, visticamāk, tie atspoguļo vienu un to pašu smadzeņu funkcionālo stāvokli audzēja skartajā un pretējā smadzeņu puslodē.

Mūsu pētījumā FA vērtības gliālā smadzeņu audzējā bija statistiski ticami zemākas salīdzinājumā ar pēcterapijas bojājuma zonu. Tas varētu liecināt, ka galvenā nozīme FA samazinājumā ir audzēja šūnām. Arī, salīdzinot mērījumus distālās normālas signāla intensitātes zonās, pacientiem ar gliālu jaunveidojumu mēs novērojam statistiski ticami zemākas FA vidējās vērtības nekā pacientiem remisijas periodā. Šie dati saskan ar iepriekš veiktiem pētījumiem, kur tāpat novēroja statistiski ticamas augstākas FA vērtības normālas signāla intensitātes zonā ap radiācijas bojājumu, salīdzinot ar normālas signāla intensitātes zonu ap recidivējošu gliomu (119). Šī atradne arī varētu norādīt, ka normālas signāla intensitātes baltā vielā ap audzēju ir infiltratīvas audzēja šūnas, kuru skaits samazinās pacientiem pēc terapijas remisijas periodā. Citā pētījumā novērots, ka perifokālā zonā ap gliomām un metastāzēm ir ievērojami zemāka FA nekā normālā smadzeņu vielā (21).

Pretrunīgus rezultātus FA mērījumos mēs ieguvām kontralaterālā normālas signāla intensitātes baltā vielā – FA bija lielāks gliālu audzēju pacientiem, salīdzinot ar pacientiem remisijas periodā. Teorētiski kontralaterālās normālās smadzeņu zonās FA rādītājiem nevajadzētu atšķirties. Šādu rezultātu mēs varam izskaidrot ar mērījuma ROI izvēli, jo dažādās baltās smadzeņu vielas zonās šķiedras ir lokalizētas atšķirīgi, kas var dot atšķirīgus anizotropijas rādītājus arī normas ietvaros. Ņemot vērā iegūtos datus, mēs secinām, ka kontralaterālās baltās vielas FA rādītājus nevar izmantot terapijas efektivitātes izvērtēšanā.

Mēs novērojam pakāpenisku **Cho/Cr** attiecību vidējo vērtību samazinājumu virzienā no audzēja un patoloģiskās signāla intensitātes zonas ap pēcoperācijas gultni uz distālo un kontralaterālo normālo smadzeņu vielu. Visās mērījumu zonās gliāla audzēja pacientiem Cho/Cr attiecības bija statistiski ticami atšķirīgas. Tā kā Cho līmenis palielinās zonās ar augstu šūnu membrānu apriti, piemēram, augošā tumorā (32), tas varētu norādīt par pakāpenisku audzēja šūnu koncentrācijas samazinājumu distālāk no audzēja. Tomēr šī rādītāja loma dažādās peritumorālās zonās, atkarībā no attāluma līdz audzējam, bija atšķirīga. Statistiski ticama atšķirība starp audzēju un tūskas zonu Cho/Cr mērījumos bija visizteiktākā ($p < 0,001$), bet Cho/Cr spēja diferencēt perifokālo tūsku no distālās infiltrācijas zonas, kā arī distālo un kontralaterālo normālās signāla intensitātes zonu bija nedaudz mazāka (p vērtības attiecīgi – 0,034 un 0,002). Šie mūsu pētījuma dati liecina, ka Cho/Cr attiecības ir mazāk specifisks rādītājs distālā peritumorālā zonā, kur invazīvās šūnas ir mazākā koncentrācijā. Mēs uzskatām, ka Cho/Cr rādītājs dod papildus informāciju īpaši par perifokālās tūskas zonu, kur audzēja

šūnu koncentrācija ir lielāka. Līdzīgu nozīmi Cho/Cr var sniegt arī, diferencējot recidivējošu audzēju no pēcterapijas sekām, jo audzējā šis rādītājs ir statistiski ticami augstāks. Šie mūsu pētījuma dati saskan ar iepriekšējiem novērojumiem, kur Cho/Cr recidivējošā audzējā ir lielāka nekā radiācijas bojājuma gadījumā (15). Ir novērots, ka Cho/Cr attiecība samazinās apstarotās smadzeņu zonās (33,36,119). Cho samazinājums iespējams saistīts ar tumora metabolisma inhibīciju un šūnu zudumu (36). Attiecībā uz MRS iespēju diferencēt recidivējošu/reziduālu gliomu no radiācijas sekām mūsu pētījumu rezultāti saskan ar iepriekš publicētajiem, kas norāda recidivējošā/reziduālā audzējā Cho/Cr attiecība ir >2 , kamēr pārējie metabolīti, izņemot lipīdus, izzūd no radionekrozes spektra (124). Tajā pašā laikā distālās normālas signāla intensitātes zonas izvērtēšanā, diferencējot pēcterapijas izmaiņas no atlieku invazīvām audzēja šūnām šajā zonā, Cho/Cr rādītājs nebija specifisks, tas statistiski ticami neatšķīrās starp audzēju pacientiem un pacientiem remisijā.

Mēs novērojam pakāpenisku **LL/Cr** attiecību vidējo vērtību samazinājumu virzienā no audzēja un patoloģiskās signāla intensitātes zonas ap pēcoperācijas gultni uz distālo un kontralaterālo normālo smadzeņu vielu. LL/Cr mērījumi visās smadzeņu zonās pacientiem ar gliālu smadzeņu audzēju statistiski ticami atšķīrās, šī statistiski ticamā atšķirība visās zonās bija visizteiktākā ($p < 0,001$), salīdzinot ar pārējiem MRS un DTI kvantitatīvajiem mērījumiem, kas varētu norādīt, ka LL/Cr mērījums ir visspecifiskākais audzēja šūnu infiltrācijas noteikšanā. Arī šis rādītājs ir būtisks distālās normālās smadzeņu vielas izvērtēšanā, jo šajā zonā, kas strukturālās MR sekvencēs neatšķiras no kontralaterālās normālās baltās vielas, MRS attēlos vērojama anaerobā glikolīze un liecina par audzējam raksturīgu metabolismu, t.i., iespējamu audzēja šūnu infiltrāciju zonās, kas tieši lokalizētas ap audzēju. Mūsu rezultāti par pakāpenisku LL/Cr vērtību samazināšanos virzienā no audzēja uz perifēriju saskan ar publicētiem morfoloģiskiem novērojumiem – lielākā daļa gliomas recidivē 2,5cm attālumā no rezekcijas malām (11), kur histoloģiski identificētas atsevišķas invazīvas šūnas (22), vienīgi mūsu pētījumā mērījumi distālā normālas signāla intensitātes zonā tika veikti līdz 1cm no tūskas robežas (mērot no audzēja solidās daļas, tas variēja dažādiem pacientiem atkarībā no tūskas plašuma – pat vairākus centimetrus attālumā). Mēs uzskatām, ka šie mūsu pētījuma rezultāti audzēja rezekcijas apjomu varētu ietekmēt nedaudz, jo, saskaņā ar pašreizējo nostādni, neiroķirurgs veic audzēja rezekciju strukturālos MR attēlos un intraoperatīvi redzamās izmainītās smadzeņu audu robežās, maksimāli saglabājot vizuāli neskartos smadzeņu audus. Mūsu pētījuma rezultāti vairāk

varētu palīdzēt neķirurģiskās terapijas izvēlē, īpaši staru terapijas plānošanā, kad būtu jāņem vērā iespējamā audzēja šūnu infiltrācija normālas signāla intensitātes zonā vismaz 1 cm attālumā no tūskas robežas.

Kā norāda iepriekš veikti pētījumi (29,32), MRS demonstrēto lipīdu līmenis korelē ar histoloģiski novērojamu nekrozes pakāpi. Mūsu pētījuma dati varētu norādīt, ka LL/Cr attiecības ir jutīgas agrīnas atsevišķu audzēju šūnu peritumorālas infiltrācijas noteikšanā. Tomēr ir jāņem vērā, ka lielākā daļa pacientu mūsu pētījumā iepriekš saņēmusi staru un ķīmijterapiju, tādēļ LL/Cr izmaiņas varētu būt daļēji saistītas ar terapijas efektiem. Lai noteiktu, vai LL/Cr vērtības ietekmē saņemtā terapija, mēs atsevišķi izanalizējām gliālu audzēju pacientus pirms un pēc saņemtās staru/ķīmijterapijas, iegūtie rezultāti ir apspriesti šīs apakšnodaļas beigās.

LL/Cr attiecību vidējās vērtības bija statistiski ticami augstākas pēcterapijas bojājuma zonā, salīdzinot ar distanto un kontralaterālo balto vielu. Mūsu pētījumā netika novērota atšķirība LL/Cr vērtībās starp distālo un kontralaterālo balto vielu pacientiem remisijas periodā. Tas varētu norādīt, ka peritumorālās normālas signāla intensitātes baltā vielā ir izteikti samazināties invazīvo šūnu skaits un līdz ar to nav vērojams gliāliem audzējiem raksturīgais smadzeņu metabolisms. Šie rezultāti apstiprina iepriekšējos novērojumus, ka veselos smadzeņu audos nav vērojams patoloģisks lipīdu pīķis (32). Uzsākot pētījumu, mēs salīdzināšanai izvēlējāmies kontralaterālo normālas signāla intensitātes smadzeņu balto vielu. Tomēr mēs nevarām būt pilnībā pārliecināti, ka smadzeņu audi šajā zonā ir neskarti, jo praksē novērojām, ka atsevišķiem pacientiem ar gliālu smadzeņu jaunveidojumu kontralaterālā puslodē vizuāli normālā smadzeņu baltā vielā parādās atsevišķi nelieli LL pīķi. Tie norāda ne tikai par nekrozi, bet arī par anaerobo glikolīzi. Mēs secinām, ka gliāls jaunveidojums var izmainīt visu galvas smadzeņu metabolismu un, lai gan lielākās izmaiņas novērojamas audzējā un tā perifokālā zonā, reaktīvas izmaiņas notiek arī kontralaterālā puslodē.

Mūsu pētījumā LL/Cr vērtības gliālā smadzeņu audzējā ir statistiski ticami lielākas salīdzinājumā ar pēcterapijas bojājuma zonu. LL samazinājums tika novērots arī smadzeņu limfomas, intrakraniālu metastāžu apstarošanas rezultātā (36). Atrastais LL samazinājums gliālos audzējos pēc radiācijas terapijas, līdzīgi kā citu minēto smadzeņu audzēju novērojumus, visticamāk ir saistīts ar tumora šūnu inhibīciju un šūnu zudumu.

Salīdzinot mērījumus distālās normālas signāla intensitātes zonās, pacientiem ar gliālu jaunveidojumu mēs novērojām statistiski ticami augstākas LL/Cr attiecību vidējās vērtības salīdzinājumā ar pacientiem remisijas periodā. Šī atradne ir būtiska, jo ar strukturālās MR attēliem distālā normālas signāla intensitātes zona neatšķiras remisijas periodā un gliālu audzēju gadījumā, kad audzēju šūnas varētu būt infiltrējušas distālo zonu. Mūsu pētījuma dati norāda, ka LL/Cr rādītāju varētu izmantot terapijas novērtēšanā – tas samazinās efektīvas terapijas gadījumā.

Literatūrā ir norādījumi, ka lipīdu signāli neuroepiteliālos smadzeņu audzējos ir spēcīgs indikators nekrotiskiem procesiem, tādēļ tas ir vairāk izteikts IV anaplāzijas gliomās. Lipīdu signāli, kas novēroti zemas malignitātes pakāpes gliomās, sastopami tikai recidivējošos audzējos un ir iespējami saistīti ar terapijas sekām (113). Literatūrā ir maz ziņojumu par histoloģiskām izmaiņām terapijas bojājuma zonās, jo pacientiem remisijas periodā nav indicēta invazīva izmeklēšana. Tomēr atsevišķi pētījumi ir veikti, kur atklāts, ka morfoloģiskās izmaiņas radiācijas un ķīmijterapijas rezultātā raksturojas ar šūnu nekrozi (160). Mūsu pētījums liecina, ka nekrotiskie procesi terapijas rezultātā smadzeņu vielā ir mazāk izteikti nekā audzēja augšanas rezultātā.

Mēs novērojām pakāpenisku **MI/Cr** attiecību vidējo vērtību samazinājumu virzienā no audzēja un patoloģiskās signāla intensitātes zonas ap pēcooperācijas gultni uz distālo un kontralaterālo normālo smadzeņu vielu. Mūsu pētījuma atradne atbilst iepriekš publicētiem ziņojumiem, kur parādīts, ka MI līmenis audzējā ir lielāks, salīdzinot ar tā paša pacienta normālo signāla intensitātes balto vielu (116). Tomēr mūsu pētījumā MI/Cr attiecības demonstrēja viszemāko diagnostisko nozīmi peritumorālās zonas izvērtēšanā. Mūsu iegūtie rezultāti liecina, ka MI/Cr rādītājs nav specifisks ne izvērtējot audzēja infiltrāciju tūskas zonā, ne izvērtējot normālās signāla intensitātes balto vielu, jo MI/Cr rādītājs statistiski ticami neatšķīrās ne starp audzēju un perifokālo tūsku, ne starp distālo un kontralaterālo normālas signāla intensitātes balto vielu. Acīm redzot, šī atradne visticamāk liecina par gliāla audzēja morfoloģiski aprakstīto heterogenitāti un variablu astroglijas daudzuma klātbūtni gliālā audzējā, tā perifokālā zonā un distantā smadzeņu baltā vielā. Līdzīgi arī Černovs ar kolēģiem neatrada statistiski ticamas atšķirības starp audzēju un perifokāliem smadzeņu audiem (55).

Mūsu pētījumā MI/Cr vērtības gliālā smadzeņu audzējā ir statistiski ticami lielākas salīdzinājumā ar pēcterapijas bojājuma zonu. Ir jāsecina, ka distālās normālas signāla intensitātes zonas izvērtēšanā MI/Cr rādītājs ir nespecifisks, tas neatšķiras gliālu audzēju un remisijas gadījumos.

Apkopojot MRS un DTI mērījumu salīdzinājumu audzējā un apkārtējā smadzeņu vielā, kas varētu norādīt par audzēja šūnu infiltrāciju, starp visām mērījumu zonām Cho/Cr, NAA/Cr, LL/Cr un FA vērtības bija statistiski ticami atšķirīgas, īpaši izteiktas atšķirības, kas diferencētu dažādas smadzeņu zonas ap audzēju bija LL/Cr (161) un FA vērtībām. Mazāka diagnostiska nozīme bija MI/Cr mērījumiem, jo tie nebija atšķirīgi starp audzēju un perifokālo tūsku, kā arī starp distālo un kontralaterālo normālas signāla intensitātes zonu. Šie dati varētu būt izmantojami, plānojot staru terapijas apjomu, jo norāda par izmaiņām normālā signāla intensitātes peritumorālā zonā, kas ar strukturālās MR attēliem nav diferencējami no kontralaterālās smadzeņu vielas. Radiācijas terapijas plānošanā tiek definēts makroskopiskais audzēja apjoms un klīniskais mērķa apjoms, pamatojoties uz pirms- un pēcoperācijas attēldiagnostikas izmeklējumiem. Augstas malignitātes pakāpes gliomu gadījumā makroskopiskais audzēja apjoms parasti tiek definēts kā redzamais tumora apjoms T1 pēckontrasta attēlos; tomēr klīniskais mērķa apjoms ietver T2 un FLAIR hiperintensos bojājumus, iekļaujot zonu ar potenciālo mikroskopisko audzēja šūnu izplatību (142). Mūsu pētījuma kvantitatīvie mērījumu dati norāda, ka apstarošanas laukā varētu iekļaut arī daļu no peritumorālās zonas, kas T2 un FLAIR attēlos ir neizmainīta, jo šīs zonas anizotropijas parametri un metabolītu attiecības norāda par vitālu audzēja šūnu klātbūtni.

Diferencēšana starp radiācijas nekrozi un audzēja recidīvu ir būtiska ārstēšanas taktikas izvēlē (52). Lai noteiktu, vai saņemtā staru/ķīmijterapija ietekmē MRS metabolītu un FA mērījumus, salīdzinājām mērījumus divās pacientu grupās - pirms staru/ķīmijterapijas un pēc staru/ķīmijterapijas ar atlieku audzēja audiem; mēs novērojām statistiski ticamas atšķirības vienīgi LL/Cr rādītājam distālās normālas signāla intensitātes zonās. LL/Cr šajā zonā pēc saņemtās terapijas bija samazinājies, kas, jādūmā, saistīts ar smadzeņu metabolisma tipa izmaiņu distālās gliomas zonās – metaboliski aktīvu audzēja šūnu skaita samazinājumu dotajā teritorijā. LL/Cr rādītāja samazinājums terapijas procesā distālā normālas signāla intensitātes zonā liecina, ka audzējs aug no perifērijas, kur ir vitālas audzēja šūnas, bet tumora centrā ir nekrozes, tādēļ šajā zonā LL/Cr samazinājumu terapijas rezultātā nevarēja gaidīt. Šis rādītājs vēl nedaudz samazinājās pacientiem klīniskā un radioloģiskā remisijas periodā, kur ar strukturālo MR metodi audzēja atlieku audi vairs nebija konstatējami, kaut gan samazinājums abās grupās nebija statistiski ticami atšķirīgs. Tādējādi, mūsu iegūtie dati norāda uz LL/Cr rādītāja nozīmi terapijas efekta novērtēšanā – samazinātais LL/Cr

lielums distālā normālas signāla intensitātes zonā varētu liecināt par pozitīvu terapijas efektu. Pārējie MRS rādītāji un FA vērtības nevienā no mērījumu zonām statistiski ticami neatšķirās pacientiem pirms un pēc kombinētās terapijas, kas, savukārt varētu liecināt par citu pētīto MRS un FA rādītāju mazāku nozīmi terapijas efekta noteikšanā. Ir jāņem vērā, ka, iespējams, šos rezultātus tāpat ietekmēja arī atšķirīgais pacientu skaits abās salīdzināmajās grupās.

Mūsu pētījumā netika veikts salīdzinājums starp pacientiem, kas saņēmuši tikai staru terapiju un tiem, kas saņēmuši kombinētu staru+ķīmijterapiju sakarā ar lielajām atšķirībām pacientu skaita ziņā šajās apakšgrupās – lielākā daļa pacientu saņēmuši gan staru, gan ķīmijterapiju, jo, veicot šādu salīdzinājumu, rezultātu ticamību ietekmētu atšķirīgais esošo pacientu skaits katrā grupā. Tāpat arī neanalizējām atšķirības starp mērījumiem pacientu grupās ar augstas un zemas malignitātes pakāpes gliomām, jo gliomām pārsvarā ir raksturīga mikromorfoloģiska heterogenitāte un lielākajai mūsu pacientu daļai bija anaplastiskas gliomas. Līdz šim literatūrā plaši analizēta MRS, DTI parametru loma malignitātes pakāpes noteikšanā (46). Pētījumi norāda, ka NAA/Cr ir statistiski ticami zemākas augstas malignitātes gliomās, salīdzinot ar zemas pakāpes gliomām (49,62). Ir pētījumi, ka Cho/Cr ir augstāks augstas malignitātes gliomās, salīdzinot ar zemas pakāpes gliomām (62). MRS nozīme gliālu audzēju malignitātes pakāpes noteikšanā joprojām nav skaidra, iespējams, datu analīzes standartizētu kritēriju trūkuma dēļ. Lai noteiktu augstas malignitātes pakāpes audzēju ir ieteikti metabolītu attiecību dažādi robežlielumi: Cho/Cr >1,56 vai 2,33; NAA/Cr <0,44. Tomēr to efektīva pielietošana klīniskā praksē ir ievērojami ierobežota, jo pastāv izteikta dažādu MRS noteiktu metabolītu pārklāšanās gliomās ar dažādām histopatoloģiskām anaplāzijas pakāpēm (54). Essig M, apkopojot jaunāko publikāciju datus, secinājis, ka MRS gliālu audzēju malignitātes pakāpes noteikšanā ir daudzsoļa metode, tomēr ar zemu specifitāti, tādēļ nepieciešami vēl plaši pētījumi (142). Atsevišķi autori norāda, ka MI līmenim ir nozīme smadzeņu gliomu malignitātes pakāpes noteikšanā, piemēram, Castillo M ar kolēģiem ziņo par paaugstinātu MI līmeni zemas malignitātes astrocitomās (56). Līdz šim pētījumi par FA lomu malignitātes pakāpes novērtēšanā nav bijuši vienoti. Lee HY ar kolēģiem novēroja, ka FA vērtības statistiski ticami neatšķiras augstas un zemas malignitātes gliomās (63), bet White ML ar kolēģiem novēroja, ka FA vidējās vērtības bija statistiski ticami augstākas IV anaplāzijas pakāpes gliomās, salīdzinot ar II pakāpi. Tika novērots, ka augstas malignitātes pakāpes gliomās ir lielāka FA vērtību variācija (66). Mūsu novērojumi liecina, ka MRS un DTI mērījumi viena

audzēja dažādās zonās var atšķirties, kas, jādodomā, saistīts ar heterogēno gliāla audzēja struktūru, īpaši augstas malignitātes gliomās, kur centrālā daļā vērojamas nekrozes zonas, iespējams, vienas gliomas ietvaros ir zonas ar dažādas malignitātes pakāpes šūnām, ko var novērot arī histoloģiskajos operācijas materiāla izmeklējumos. Šos kvantitatīvo mērījumu novērojumus apliecina arī vizuālais DTI krāsu kodēto FA karšu un šķiedru orientācijas karšu novērtējums, kad vienā audzējā tika novēroti dažādu šķiedru bojājumu tipi, piemēram, kombinējās dislokācija, kas raksturīga biežāk labdabīgiem audzējiem, un destrukcija, kas tipiskāka ir augstas malignitātes gliomām.

Lai noteiktu, vai kortikosteroīdu lietošana ietekmē MRS metabolītu un FA mērījumus, salīdzinājām mērījumus audzējā un perifokālās tūskas zonā divās pacientu grupās – pacienti, kas saņēmuši kortikosteroīdus un kas nav saņēmuši kortikosteroīdus līdz MR izmeklējuma izdarīšanai. Perifokālās tūskas zonā novērojām statistiski ticamas atšķirības NAA/Cr mērījumos – tiem pacientiem, kas bija saņēmuši kortikosteroīdus, šis rādītājs bija augstāks, kas liecina par lielāku normāli funkcionējošu neironu skaitu tūskas zonā (122). Pārējās smadzeņu zonās neviens no mērījumiem statistiski ticami neatšķīrās.

Izpētot MRS metabolītu un FA mērījumus atkarībā no dzimuma pacientu grupā ar gliālu jaunveidojumu, kopumā izvērtējām rezultātus 20 dažādās mērījumu apakšgrupās (dažādās smadzeņu zonās). Lielākā daļa mērījumu starp dzimumiem neatšķīrās. Vienīgi divos gadījumos rezultāti statistiski ticami atšķīrās: perifokālā tūskas zonā NAA/Cr vidējās vērtības vīriešiem bija augstākas kā sievietēm; distālā normālas signāla intensitātes zonā LL/Cr vidējās vērtības vīriešiem bija zemākas kā sievietēm. Šādu atradni ir grūti izskaidrot. Iespējams, šis atšķirības radīja nedaudz atšķirīgais pacientu skaits vīriešu un sieviešu apakšgrupās, kā arī subjektīvā mērījumu ROI izvēle, kas īpaši varētu ietekmēt mērījumus normālās signāla intensitātes zonā. Pētījumā par FA vērtībām normālos smadzeņu audos netika novērotas atšķirības sieviešu un vīriešu grupās (72). Iepriekš veiktā citā pētījumā netika atrastas statistiski ticamas atšķirības Cho/Cr, Cho/NAA un NAA/Cr attiecībās starp sievietēm un vīriešiem (60).

Izpētot pacientus remisijas periodā ar pēcterapijas izmaiņām galvas smadzenēs, mēs neanalizējām atšķirības pa apakšgrupām atkarībā no saņemtās terapijas un radiācijas bojājuma veida, jo apakšgrupu sadalījums bija ļoti nevienmērīgs, kas nedotu ticamus rezultātus.

Viena no problēmām, salīdzinot literatūru par MRS datiem, ir dažādā metodika metabolītu attiecību aprēķināšanā. Vairākos pētījumos izmantotas standarta metabolītu

attiecības (piemēram, Cho/NAA) (35,36,62,162). Citi pētnieki lieto normalizētos metabolītu mērījumu rādītājus, kad metabolītu līmenis audzējā ir aprēķināts attiecībā pret normāliem smadzeņu audiem (36,50,59). Mūsu pētījumā metabolīti tiek izteikti attiecībā pret Cr, kura lielums ir relatīvi stabils. Vairāki autori līdzīgi izmanto Cr koncentrāciju, ar ko salīdzina pārējos metabolītus (123). Mēs uzskatām, ka šādi aprēķinātās metabolītu attiecības ir stabilākas un vieglāk atkārtojamas, jo, izvēloties mērījumu vietu normālās signāla intensitātes zonā, iespējamās lielas variācijas, veicot atkārtotus mērījumus.

Lai iegūtu kvalitatīvu MRS spektru, tiek rekomendēts veikt MRS izmeklējumu pirms intravenozas gadolīniju saturošas kontrastvielas ievadīšanas. Tomēr atsevišķi autori izvēlas veikt MRS pēc kontrastvielas ievadīšanas, lai vizualizētu kontrastvielu krājošās zonas audzējā. Literatūrā ir atsevišķi norādījumi, ka ne joda saturoša, ne gadolīnija saturoša kontrastviela nemaina metabolītu attiecības, tādēļ ir pieļaujama MRS veikšana pēc kontrastvielas ievadīšanas (124). Mūsu pētījumā visiem pacientiem MRS izmeklējums tika veikts pirms intravenozas kontrastvielas ievadīšanas atbilstoši vairumam iepriekš veikto pētījumu.

Šajā pētījumā mēs neanalizējām MRS un DTI kvantitatīvo rādītāju atšķirības dažādās vecuma grupās. Literatūrā šajā jomā ir atsevišķi ziņojumi. Pētījumā par Alcheimera slimības diagnostiku ar MRS, netika novērotas izmaiņas metabolītos atkarībā no pacientu vecuma (112). Literatūrā ir ziņots, ka ar vecumu saistītā baltās vielas degradācija izmaina ūdens molekulu difūziju sakarā ar audu struktūras izmaiņām un izmaiņām ekstracelulārā ūdens daudzumā. Pētījumā par FA izmaiņām *fornix* šķiedrās novērota mērena korelācija ar vecumu, kad ar gadiem FA vērtības samazinās. *Cingulum* šķiedrās FA vērtība statistiski ticami neatšķirās dažādās vecuma grupās (104).

6.2. Traktogrāfija

Precīza pirmsoperācijas dislocēto vai infiltrēto traktu vizualizācija ir izšķiroša terapijas plānošanā un iespējami nozīmīga pēcoperācijas prognozei (21,163). Lai arī konvencionālā strukturālā MR var precīzi atainot audzēja masu, dot informāciju par audzēja attiecībām ar svarīgākām smadzeņu struktūrām, asinsvadiem, tā nespēj precīzi atainot baltās vielas traktu infiltrāciju un integritāti ar un ap audzēju (9,124). DTI ir izvēles metode, lai novērtētu šūnu densitāti un integritāti, šķiedru virzienu (88,95). Tiek

uzskatīts, ka DTI spēj atšķirt dažādus audzēja komponentus, diferencēt audzēja invāziju no normāliem smadzeņu audiem vai perifokālas tūskas (21), kas dod papildus informāciju ķirurģiskai plānošanai (9).

Mēs pārbaudījām hipotēzi, ka DTI var diferencēt dažādus baltās vielas traktu bojājumu veidus gliāla audzēja izplatīšanās rezultātā – tūska, infiltrācija, dislokācija un destrukcija. DTI tika veikta 73 pacientiem ar dažādu histoloģisko tipu gliāliem smadzeņu jaunveidojumiem. Iepriekš publicētā pētījumā (13) tika ziņots, ka ekstraaksiāli audzēji (meningiomas, metastāzes) izraisa vienīgi blakusesošo traktu tūska vai dislokāciju, bet intraaksiāli audzēji (gliomas) vienmēr rada apkārtesošo baltās vielas traktu infiltrāciju un destrukciju. Mūsu pētījumā gliālu audzēju izplatīšanās rezultātā tika novēroti visi 4 traktu bojājuma veidi. Atšķirīgos rezultātus, iespējams, izskaidro dažādās pētījuma grupas – mūsu pētījumā tika iekļauti 73 pacienti ar gliālu audzēju, bet *Yen et al.* pētījumā iekļauts 21 pacients, no kura 6 bija gliāls audzējs, pārējiem cita veida audzējs (meningioma, metastāze, neirinoma, perifērs neuroendokrīns tumors). Tomēr līdzīgi kā *Yen et al.* pētījumā, arī mēs novērojām, ka intraaksiālie audzēji visbiežāk izraisa baltās vielas traktu infiltrāciju un destrukciju (164). Visretāk gliālu audzēju gadījumā tika novērota traktu tūska, kas vairāk raksturīga ekstraaksiāliem audzējiem, piemēram, meningiomām (13). Analizējot traktu bojājumu atkarībā no malignitātes pakāpes, mēs novērojām visus traktu bojājumus gan augstas, gan zemas malignitātes gliomu gadījumos, tomēr pārliecinoši spriest par traktu bojājumu korelāciju ar malignitātes pakāpi nevar atšķirīgo pētāmo grupu lieluma dēļ, jo mūsu pētījumā lielākā daļa audzēju bija augstas malignitātes (n=66), zemas malignitātes gliomas bija tikai 7 gadījumos.

Mūsu pētījuma dati liecina, ka DTI traktogrāfijas attēli kopā ar krāsu kodētām FA un šķiedru orientācijas kartēm dod ievērojamu papildus informāciju, salīdzinot ar strukturālajām MR sekvencēm. Konvencionālajos T2 un FLAIR attēlos zonas ar paaugstinātu signāla intensitāti var liecināt par tūska, audzēja šūnu infiltrāciju (9,124), baltās vielas destrukciju vai dislokāciju. DTI attēli spēj diferencēt šīs zonas, kas var uzlabot ķirurģiskās ārstēšanas efektivitāti. DTI var izmantot staru terapijas plānošanā, lai ietvertu smadzeņu zonas, kuras infiltrējušas audzēja šūnas, kā arī operācijas plānošanā, lai noteiktu audzēja robežas (13). Lielākai daļai pacientu ar smadzeņu audzēju tā totāla rezekcija palielina laiku līdz prolongētai augšanai, pagarina dzīves ilgumu, samazina masas efektu un tā pavadošos neiroloģiskos simptomus. Neiroloģiskie traucējumi var rasties arī operācijas rezultātā, bojājot neskartos baltās vielas traktus

blakus audzējam. Ir būtiski noteikt gadījumus, kad audzējs ir infiltrējis vai destruējis baltās vielas traktus no gadījumiem, kad trakti ir dislocēti, jo tas nosaka rezekcijas iespējas (39). Analizējot smadzeņu baltās vielas šķiedru izmaiņas ar DTI traktogrāfijas metodi, pētījumā netika minēts, vai pacientiem arī neiroloģiski novēroja traktu bojājuma simptomus, jo tas nebija šī pētījuma mērķis.

Pacientiem remisijas periodā ar traktogrāfijas metodi iespējams noteikt divus šķiedru bojājumu veidus – pēcoperācijas defektu un demielinizācijas destrukciju. Mēs novērojam, ka lielākā daļa pēcoperācijas defektu ir sastopama īsajās subkortikālajās U-šķiedrās, kas norāda par saudzējošu rezekcijas tehniku, kad pēc iespējas saglabātas normālās smadzeņu baltās vielas zonas. Otrs biežākais pēcoperācijas defekts tika novērots projekciju šķiedrās (*corona radiata*), bet komisurālās šķiedras operācijas rezultātā tika bojātas ļoti reti – mēs novērojam tikai 2 gadījumus, kad audzēja infiltrācijas dēļ bija rezecēta daļa no *corpus callosum*. Pēcterapeitiskā destrukcija vizuāli līdzīga destrukcijai, kas rodas gliomas augšanas rezultātā – šķiedru fragmentācija, tomēr šajā gadījumā netiek novērots masas efekts, kāds redzams gliomu augšanas gadījumā. Demielinizācijas destrukciju ar DTI metodi ir salīdzinoši grūti izdalīt, jo demielinizācijas zona visvairāk skar smadzeņu zonu ap pēcoperācijas dobumu, tādēļ traktogrāfijas attēlos to skaidri diferencēt no pēcoperācijas defekta ir apgrūtināts. Mēs iesakam šādos gadījumos papildus izmantot krāsu kodētās FA kartes, kur pēcoperācijas defekts, kas pildīts ar likvoru, būs tumši zilā krāsā ar izotropu difūziju, bet demielinizācijas zonā, kur bojātie smadzeņu audi nav aizvietoti ar likvoru, vērojama gaišāk zila krāsa FA kartēs.

Mēs uzskatām, ka traktogrāfijas izmeklējums lielāku nozīmi dod pacientiem ar gliālu audzēju, nevis ar pēcterapijas izmaiņām galvas smadzenēs, jo, nosakot šķiedru bojājumu veidu audzēja izplatības rezultātā, var tikt uzlabota ķirurģiskās taktikas izvēle. Piemēram, nosakot traktu dislokācijas virzienu, var plānot piemērotu operācijas pieeju, lai maksimāli saglabātu baltās vielas traktus. Kā arī, novērojot traktu bojājumus ķīmijterapijas laikā, var prognozēt terapijas efektivitāti, jo traktu infiltrācijas gadījumā ir iespējams mazināt infiltrācijas apjomu un atgūt traktu normālo gaitu un apjomu. Tas varētu liecināt, ka infiltrācija ir ļoti būtiska traktogrāfijas atradne, kas varētu norādīt par pozitīvu terapijas efektu. Neefektīvas terapijas gadījumā trakta infiltrācija var progresēt par destrukciju. Trakta destrukcijas gadījumā terapijas efekts būs mazāks, jo trakts neatgūs savu normālo anatomisko gaitu. Mēs nenovērojam nevienu gadījumu, kad destrukcija būtu atgriezeniska, tādēļ varam secināt, ka destruētās šķiedru zonas var

iekļaut rezekcijas apjomā. Mūsu pētījumā katrā no pamatgrupām (gliāla audzēja grupā 24 pacientiem, remisijas periodā 16 pacientiem) tika veikti atkāroti MR izmeklējumi, izvērtējot dinamiku arī traktogrāfijas attēlos. Pacienti ar gliāliem audzējiem traktogrāfijas atradne kontroles izmeklējumos bija ļoti mainīga – 87,5% gadījumu atradne bija mainījusies – 5 gadījumos terapijas efekts bijis pozitīvs, pārējos gadījumos audzējam raksturīgās izmaiņas bija progresējušas, biežāk augstas malignitātes pakāpes (glioblastomu) gadījumus tika novērota destrukcijas pievienošanās. Tikai 12,5% (2 gadījumos) audzēju pacientiem traktogrāfijas aina nebija mainījusies. Mēs novērojam, ka gliālu audzēju augšanas rezultātā dislokācija un tūska var progresēt par infiltrāciju un destrukciju, kas vairāk tipiska maligniem infiltratīviem audzējiem, tādēļ, mūsuprāt, tūska, dislokāciju, infiltrāciju, destrukciju gliomu gadījumos būtu pareizāk vērtēt nevis kā atsevišķus šķiedru bojājumu tipus, bet kā bojājuma pakāpes, kuras var progresēt un pāriet viena otrā, ja audzējs transformējas augstākas malignitātes pakāpē vai ja saņemtā terapija nav efektīva. Savukārt, otrā pamatgrupā pacientiem ar pēcterapijas izmaiņām galvas smadzenēs traktogrāfijas atradne bija stabila, tā nebija mainījuses 87,5% pacientu. Līdz šim literatūrā nav plaši analizēta traktogrāfijas atradne pacientiem remisijas periodā ar pēcterapijas izmaiņām galvas smadzenēs. Mūsu pētījums liecina, ka traktogrāfijas atradne pacientiem remisijā ir stabila, tādēļ mēs uzskatām, ka šo papildus MR izmeklējumu var neveikt tiem pacientiem, kuriem strukturālos MR attēlos kontroles izmeklējumus atradne ir nemainīga, jo šī metode ir ļoti laiktietlīga.

Traktogrāfijas izmeklējumā gliālu audzēju pacientiem mēs novērojam, ka 46% gadījumu viena audzēja izplatības rezultātā sastopama vairāku (divu un retāk trīs) traktu bojājumu kombinācija, kad vienā audzēja zonā novēro vienu trakta bojājumu, bet citā audzēja daļā – citu, šī atradne norāda, ka gliāli audzēji ir heterogēni, iespējams, ka vienā audzējā ir šūnas ar dažādas malignitātes pakāpi. Tādējādi, mūsu novērojumi apliecina faktu, ka arī zemas malignitātes pakāpes gliomās var būt zonas, kas satur augstas malignitātes pakāpes šūnas. Mūsu materiālā bija novērojamas destruktīvas traktu izmaiņas arī zemas malignitātes pakāpes gliomās, kas pamatā ir vairāk raksturīgas augstai malignitātei.

Attiecībā uz baltās vielas traktu rekonstrukciju, literatūrā nav vienotas metodoloģijas individuālu traktu rekonstruēšanai. *Fasciculus longitudinalis inferior* rekonstrukcijai Lee CEC ar kolēģiem iesaka viena ROI metodi, kad ROI iezīmē deniņu daivā (72). Mēs klīniskā praksē novērojam, ka šo traktu precīzāk var rekonstruēt, izmantojot divus ROI – deniņu un pakauša daivā, kā iesaka Catani M (105). Izmantojot

šādu metodoloģiju, var precīzāk izvairīties no „kontaminācijas” ar šķiedrām no blakus esošiem traktiem. Mūsu pētījumā precīzi nebija iespējams rekonstruēt atsevišķi *radiatio optica*, jo vienmēr tajā tika papildus rekonstruētas arī šķiedras no *corpus callosum* un *fasciculus longitudinalis inferior*, arī izmantojot divu ROI metodi, kā ieteica vairāki autori, kad ROI bija jānovieto *thalamus* un pakauša daivās (72,153).

6.3. Pētījuma ierobežojumi

Mūsu pētījumam ir vairāki ierobežojumi:

1. Par ierobežojumu varētu uzskatīt heterogēno audzēju histopatoloģiju (3), kas var ietekmēt MRS un DTI kvantitatīvos mērījumus, jo tie var atšķirties viena audzēja ietvaros.
2. Histoloģiskās diagnozes trūkums radiācijas bojājumu apstiprināšanai (17). Sakarā ar to, ka tā ir invazīva metode, tā netika veikta pacientiem remisijas periodā. Dati no ķirurģisku rezekciju un biopsiju histoloģiskiem izmeklējumiem norāda, ka radiācijas bojājuma pazīmes ir baltās vielas tūska, demielinizācija, fibrinoīda izmaiņas asinsvados, koagulatīva nekroze, cistas ar centrālu šķidru saturu un gliotiskām izmaiņām sienās (165). Pētījumos ar dzīvnieku modeļiem un cilvēku smadzeņu autopsijas materiāliem norādīts, ka pēcterapijas izmaiņas galvas smadzenēs ietver iekaisīgas izmaiņas, demielinizāciju, hematoencefālās barjeras bojājumu un neirotoksiskus efektus (33,119).
3. Histoloģiskās diagnozes trūkums perifokālās tūskas zonai un distālai normālās signāla intensitātes zonai. Agrāk veikts pētījums par autopsijas materiāliem liecina, ka invazīvās audzēja šūnas noteiktas vairākus centimetrus no malignas gliomas ložas, kur tika atrastas nelielas anaplastiskas šūnas un fibrillētas šūnas (166).
4. Lai arī Cr tiek uzskatīts par visstabilāko metabolītu, ko izmanto metabolītu attiecību aprēķināšanā, literatūrā ir norādījumi, ka audzējos var novērot arī samazinātu Cr līmeni, tā līmenis var variēt viena audzēja dažādos apvidos. Palielināts Cr līmenis var būt hipometaboliskos apvidos un samazināts Cr līmenis var tikt novērots hipermetaboliskos apvidos viena un tā paša audzēja audos (61).
5. Traktogrāfijas ierobežojumi:

- a. Traktogrāfija ir subjektīva metode (99). Lai iegūtu objektīvus, vienveidīgus, pastāvīgus traktogrāfijas rekonstrukciju rezultātus, ir jāizmanto standarta metode traktu rekonstrukcijai (44,92).
 - b. Neatbilstība starp aksona diametru un attēla vokseļa izmēru - zema telpiska izšķirtspēja (101). Sakarā ar to, ka DTI mērījumi notiek noteiktā MR tilpuma vienībā (vokselī), tas nevar identificēt atsevišķus aksonus (92). Traktogrāfiski atspoguļotās šķiedras bieži tiek uzskatītas kā individuāli aksoni vai nerva šķiedras, bet korektāk tās būtu jāuzskata par fizikālu terminu – kā ātrākās difūzijas virzienu, ko nosaka konkrētā vokselī difūzijas maksimums, tas tikai vispārīgi atspoguļo aksonu arhitektūru (95). Parizel PM ar kolēģiem MR traktogrāfiju dēvē par „mākslīgu” realitātes atspoguļojumu (87).
 - c. Apgrūtināta atsevišķu šķiedru vizualizācija sakarā ar dominantām šķiedrām vai šķiedru trajektorijām, kā arī vietās, kur šķiedras krustojas vai sazarojas (44,101,109). Piemēram, sakarā ar *fasciculus fronto-occipitalis inferior* un *fasciculus uncinatus* ciešo lokalizāciju *capsula externa* līmenī (105), ir grūti tās rekonstruēt atsevišķi. Pēc mūsu novērojumiem šādos gadījumos precīzākas rekonstrukcijas var iegūt, ja samazina ROI apjomu, atliekot tos uz konkrēto traktu centrālām daļām, lai izvairītos no „kontaminācijas” ar blakus esošām šķiedrām. Lai uzlabotu individuāla trakta vizualizāciju, vairāki autori iesaka lietot divus ROI (109). Piramidālais trakts un īpaši *corpus callosum* ar MR traktogrāfiju ir rekonstruējami visvieglāk sakarā ar to uzbūvi un lielo izmēru (41). Viena no galvenajām traktogrāfijas problēmām ir rekonstruēt krustojošās šķiedras (93,100,109,167). Arī mēs novērojam, ka ar MR traktogrāfijas metodi apgrūtināta ir kortiko-ponto-cerebellārā trakta rekonstrukcija sakarā ar tā šķiedrām *pons* līmenī (*fibrae pontis transversae*), kas krustojas un pāriet uz *pons* pretējo pusi un pa vidējām smadzenīšu kājiņām savienojas ar smadzenīšu garozu – rekonstruējot vienas puses kortiko-ponto-cerebellāro traktu, vienmēr iezīmējas arī daļa šķiedru no pretējās puses trakta.
6. Par vēl vienu ierobežojumu varētu uzskatīt relatīvi mazo pacientu skaitu ar zemas malignitātes gliomām.

6.4. Funkcionālo MR sekvenču izvēle

DTI un MR traktogrāfijas metodes tiek plaši pielietotas neiroradioloģiskos pētījumos, ar traktogrāfiju iespējams vizualizēt individuālus baltās vielas traktus, tomēr tās nav kļuvušas par rutīnas procedūru klīniskajā praksē, jo DTI, īpaši traktogrāfija, ir laikietilpīga un prasa sarežģītu manuālu pēcapstrādi (109).

Attiecībā uz funkcionālo MR sekvenču izvēli – vai izvēlēties tikai vienu no tām (DTI vai MRS) vai kombinēt abas, apskatījām vairākus faktoros:

- a. Funkcionālās MR izmeklējumi izteikti sadārdzina izmeklējuma maksu. Standarta MR izmeklējumam pievienojot funkcionālās MR izmeklējumu sērijas, valsts noteiktie maksas tarifi pieaug par apmēram 44,65%. Maksa par izmeklējumu nemainās, vai ir izmantota viena vai divas papildus funkcionālās izmeklējuma programmas.
- b. Papildus MR sekvenses pagarina izmeklējuma laiku. Izmeklējuma laiks tiek pagarināts, ja papildus standarta konvencionālām MR sekvencēm izmanto vienu vai abas funkcionālās sekvenses. Konvencionālās MR skenēšanas ilgums gliāla smadzeņu audzēja pacientiem ir aptuveni 12 minūtes 47 sekundes. Papildus izmantojot funkcionālās MR sekvenses, maksimāli izmeklējuma laiks pagarinās par 7 minūtēm 7 sekundēm. Attiecīgi, ja izmantotu tikai vienu no šīm sekvencēm, izmeklējums pagarinātos par 3 minūtēm 50 sekundēm (DTI gadījumā) vai 4 minūtēm 20 sekundēm (MRS gadījumā). Kopumā pacienti izmeklējumu panesa labi, neviens izmeklējums netika pārtraukts pirms skenēšanas beigām.
- c. Izmantojot DTI vai MRS sekvenses, nav nepieciešama papildus kontrastvielas ievadīšana vai cita rakstura invazīvas manipulācijas, šie izmeklējumi ir nesāpīgi. Galvenie nepatīkamie faktori, kas ietekmē pacienta komfortu ir tie paši, kas konvencionālām MR izmeklējuma sekvencēm – jāatrodas slēgtā telpā, salīdzinoši trokšņainā vidē un jāguļ nekustoties.
- d. MRS un DTI attēlu pēcapstrāde ir laikietilpīga. Izmantojot vienu vai vairākas papildus sekvenses, pagarinās arī attēlu rekonstrukciju un interpretācijas laiks, līdz tiek sniegta radiologa atbilde. Viena no vislaikietilpīgākajām metodēm ir MR traktogrāfija, kur traktu rekonstrukcijas jāveic pēc noteiktas metodoloģijas, ņemot vērā krāsu kodētos attēlus, kā arī interpretāciju var apgrūtināt šīs metodes trūkumi atsevišķu šķiedru rekonstruēšanā. Kopējais izmeklējuma veikšanas un attēlu pēcapstrādes laiks, ieskaitot funkcionālo MR sekvenču pēcapstrādi un analīzi,

aizņem apmēram 1 stundu. Salīdzinoši – konvencionālās MR izmeklēšanas un attēlu analīzes laiks ir apmēram 30 minūtes.

- e. MRS un DTI sekvenču kombinācija dod papildus informāciju, salīdzinot, ja lietotu tikai vienu no šīm sērijām. DTI izmeklējums dod iespēju mērīt kvantitatīvu parametru FA, kas netieši norāda par baltās vielas integritāti, kā arī dod iespēju rekonstruēt 3-dimensionālus baltās vielas traktu attēlus. MRS savukārt dod informāciju par metabolām izmaiņām smadzeņu vielā un patoloģiskajos audos. Abu metožu kombinācija var paaugstināt mērījumu izdarīšanas precizitāti – DTI krāsu kodētie FA attēli var tikt izmantoti gan FA, gan MRS mērījumu ROI izvēlei, kā arī traktu bojājuma veida izvērtēšanai. Šajās FA kartēs vizualizējami baltās vielas apvidi ar dažādu šķiedru gaitu. Arī normālas baltās vielas apvidos FA un NAA/Cr mērījumus var ietekmēt apvidi ar dažādu neironu blīvumu, tādēļ salīdzinošos mērījumus jāveic normālās baltās vielas zonās ar līdzīgām FA vērtībām, lai iegūtos mērījumu datus kļūdaini neinterpretētu kā patoloģiskas izmaiņas šķiedru gaitā.

Literatūrā nav vienota terminoloģija attiecībā par „funkcionālo MR”. Atsevišķi autori lieto terminu „fizioloģiskā MR izmeklēšana”, kas ietver MR difūzijas-uzsvērtos attēlus, DSC (*dynamic susceptibility contrast-enhanced perfusion imaging*), MRS, jo tās dod specifisku fizioloģisku informāciju par audzēja bioloģiju, kas nav iegūstama ar konvencionālo anatomisko MR (149). Citi lieto „funkcionālo MR” attiecībā uz metodi, kas atkarīga no T2 deoksihemoglobīna efekta audos, tādēļ to sauc „*blood oxygen level dependent (BOLD)*” (118,123,168). Tiek lietots termins arī „motorā funkcionālā MR”, ko klīniskā praksē izmanto motorās garozas un audzēja attiecības izvērtēšanai (28). Tā tiek lietota, lai noteiktu smadzeņu funkcionālos reģionus, kas iesaistīti specifiskās smadzeņu aktivitātēs (78). Citos ziņojumos pie „funkcionālās MR” pieskaita difūzijas (29), perfūzijas izmeklējumus (29,142) un MRS (29,118,142), kā arī DTI, ietverot FA kartes un traktogrāfiju (142,169), pozitronu emisijas tomogrāfiju (118,142). Mēs pievienojamies uzskatam, ka terminu „funkcionālā MR” var lietot, runājot par modernajām MR sekvencēm, kas piedāvā papildus morfoloģisku, metabolisku un fizioloģisku informāciju. Tādēļ izvēlējamies šo terminu lietot arī pētījuma virsrakstā, kas apvieno MRS un DTI (ar krāsu kodētām šķiedru orientācijas kartēm, krāsu kodētām FA kartēm un 3-dimensionālām traktogrāfijas rekonstrukcijām).

6.5. Diagnostisko testu sakritība

Attiecībā uz ROI lielumu FA mērījumiem, dažādos pētījumos tiek izmantotas atšķirīgas metodes, kur ROI lielums svārstās no 9 pikseļiem (170), 15 pikseļiem (171), 25, 36, 64 pikseļiem (172), 40-60 pikseļiem (53) līdz 50-60 pikseļiem (45). Retāk sastopami mērījumi, kas veikti ar lielākiem ROI, piemēram, 90-110 pikseļiem (65). Pētījumā par DTI parametru mērījumiem muskuļos tika lietots 20 pikseļu liels ROI (173). Daļā ziņojumu nebija norādīts ROI lielums FA mērījumu veikšanai. Mūsu pētījumā izmantojām ROI lielumu 30 pikseļi, kas ir vidējā vērtība no literatūrā ieteiktajām. Lai noteiktu, vai ROI lielums ietekmē FA mērījumu rezultātus, papildus 115 pacientiem FA noteicām ar mazāku ROI lielumu – 12 pikseļi. Salīdzinot abas grupas dažādās mērījumu zonās, statistiski ticama atšķirība tika novērota distālā un kontralaterālā normālas signāla intensitātes zonā gan pacientiem remisijas periodā, gan pacientiem ar gliālu jaunveidojumu. FA vidējās vērtības audzējā, perifokālā tūskas zonā, patoloģiskā signāla intensitātes zonā ap pēcoperācijas ložu pacientiem remisijas periodā statistiski ticami neatšķīrās. Iespējams, ka atšķirības FA mērījumos radīja arī subjektīvā mērījuma lokalizācijas izvēle. Šie rezultāti norāda, ka ROI lieluma izvēle ir būtiska. Tā var ietekmēt mērījumu rezultātus, kas jāņem vērā, salīdzinot dažādu pētījumu datus. Tāpēc būtiski ir precīzi norādīt metodiku, ar kādu tikuši veikti FA mērījumi, kā arī atkārtotos mērījumus veikt pēc vienotas metodoloģijas.

No daudzajām publikācijām, kurās iekļauti kvantitatīvi MRS un DTI mērījumi galvas smadzenēs, tikai atsevišķi autori ziņojuši par testiem, vai šie mērījumi ir atkārtojami. Atkārtojamības analīzes ir sastopamas dažādās nozarēs, tai skaitā pētījumos zooloģijā (156). Šis ir viens no pirmajiem pētījumiem, kurā ir izvērtēts MRS un DTI kvantitatīvo parametru atkārtojamības indekss gliālu audzēju peritumorālajās zonās. Mēs noteicām MRS un DTI mērījumu atkārtojamību 20 dažādās mērījumu grupās (Cho/Cr, MI/Cr, LL/Cr, NAA/Cr un FA četrās mērījumu lokalizācijās). Mūsu pētījums liecina par MRS un DTI mērījumu augsto atkārtojamības līmeni - 14 mērījumu grupās atkārtotie dati statistiski ticami neatšķīrās. Sešos gadījumos atkārtotie mērījumi statistiski ticami atšķīrās, tādēļ tika veikta atkārtojamības indeksa r analīze. Četros gadījumos (LL/Cr audzējā, NAA/Cr perifokālās tūskas zonā, Cho/Cr distālā normālas signāla intensitātes zonā, MI/Cr kontralaterālā normālas signāla intensitātes zonā) tika iegūta augsta atkārtojamība. Vienīgi NAA/Cr un FA mērījumiem kontralaterālā normālas signāla intensitātes zonā bija vidēja atkārtojamība. Tas varētu būt saistīts ar

ROI izvēli mērījuma izdarīšanai, kā arī ar to, ka šie mērījumi atkarīgi no neironu densitātes konkrētajā zonā (112,121). Mērījumu izdarīšanai kontralaterālā puslodē mēs izmantojam klasisko metodiku – ar „spoguļattēla” principu, kad mērījuma vieta atbilst pretējās puslodes bojājuma zonai. Tomēr pēc mūsu pieredzes mēs secinām, ka vajadzētu izvēlēties konkrētus mērījumu punktus, veicot atkārtotus izmeklējumus. Mērot kontralaterālā smadzeņu puslodē, ROI lokalizācijas izvēle ir subjektīva, lai arī tā tiek noteikta atbilstoši pretējās puslodes bojājuma zonai, ir iespējamās variācijas starp blakus esošiem vokseļiem. Gan NAA, gan FA norāda par neironu klātbūtni, tomēr mūsu dati liecina, ka FA mērījumu atkārtotamība ir zemāka kā NAA/Cr. Šīs atšķirības varētu izskaidrot ar atšķirīgo MRS un DTI izmeklējumu metodoloģiju – MRS tiek skenēta vienā konkrētā izvēlēta attēla plaknē, kurā tiek veikti arī sekojošie mērījumi. DTI izmeklējums ietver visas galvas smadzenes, iegūstot izmeklējuma attēlus apmēram 27 slāņos. Veicot atkārtotos FA mērījumus, lai izvērtētu šīs metodes atkārtotamību, ROI tika izvēlēts, neredzot iepriekšējās mērījuma reizes ROI lokalizācijas, tādēļ novirze ROI atlikšanai varēja būt arī starp blakus esošām plaknēm, ne tikai starp blakus esošiem vokseļiem, kā tas ir MRS mērījumu izdarīšanai. Bez tam, blakus esošos vokseļos iespējamās atšķirības starp baltās vielas šķiedru gaitu – vietās, kur šķiedras iet paralēli, kur ir blīvāks neironu novietojums, FA un NAA vērtības būs augstākas, tādēļ mērījumu atšķirības starp blakus vokseļiem varētu izskaidrot arī ar anatomiskajām īpatnībām, ne tikai ar slimības radītajām izmaiņām vai terapijas sekām. Vizuāli uzskatāmāku kopainu par neironu gaitu un integritāti var iegūt, izmantojot krāsu kodētās DTI FA kartes. Tajās ar sarkanu krāsu vizualizējami apvidi ar lielāko anizotropiju, kur lielākā daļa šķiedru iet vienā virzienā, bet ar zilu krāsu iezīmēti apvidi ar viszemāko anizotropiju. Tomēr šajās kartēs ir grūtības atšķirt audzēja zonu ar izteikti samazinātu vai neesošu normālo neironu skaitu un pēcoperācijas dobumu – šīs zonas FA krāsu kartēs var izskatīties vienādi ar izotropisku difūziju (zilā krāsā). Tādēļ FA mērījumu ROI ir vieglāk atlikt uz primārajiem pelēkās skalas DTI attēliem, kur var skaidrāk atšķirt audzēja redzamo masu no perifokālās tūskas, kā arī viegli vizualizējamas pēcoperācijas dobuma malas. Lai uzlabotu FA mērījumu precizitāti, ROI varētu atlikt uz DTI primārajiem attēliem, bet vienlaicīgi ņemot vērā arī krāsu kodēto FA karti, kur atliktie ROI parādās darba stacijā automātiski. Arī NAA/Cr mērījumiem kontralaterālā smadzeņu puslodē mēs novērojām vidēju atkārtotamību. Iespējams, tas arī varētu rasties sakarā ar atšķirīgu mērījumu vietu izvēli starp blakus esošiem vokseļiem. Šo nesakritību varētu mazināt, ja, atliekot ROI metabolītu mērījumam, ņemtu vērā DTI krāsu kodētās FA kartes, kur var vizualizēt

zonas ar dažādu neironu blīvumu. Ir sagaidāms, ka tajās smadzeņu zonās, kur ir izmaiņas krāsu kodētās FA kartēs, būs izmaiņas arī NAA/Cr mērījumos. MRS mērījumi tiek veikti vai nu uz aksiāliem T2 vai FLAIR attēliem, kuros normālā smadzeņu baltā viela ir homogēnu signāla intensitāti. Tomēr šie konvencionālie MR attēli nedod informāciju par neironu daudzumu dažādās baltās vielas zonās. Vienā no pētījumiem par FA atšķirību dažādās normālās baltās vielas zonās tika novērotas atšķirības – piemēram, *corpus callosum* bija ar augstāku FA, salīdzinot ar *capsula interna* šķiedrām (72). Citā pētījumā, kur tika noteikts FA atkārtojamības indekss audzējā, tika iegūta ļoti augsta atkārtojamība ($r=0,947$) (64). Mūsu pētījumā audzējā FA mērījumi statistiski ticami neatšķīrās, kas norāda par to augsto atkārtojamības līmeni. Tomēr šajā pētījumā nedaudz atšķīrās metodoloģija, jo atkārtotie mērījumi tika veikti ar apmēram 48 stundu intervālu (64). Mūsu pētījumā intervāls bija daudz lielāks – apmēram 6 mēneši, kas varētu ietekmēt testa atkārtojamību metodoloģijas ziņā, kad mērījumi netika nolasīti identiskās mērījumu zonās.

6.6. Priekšnoteikumi un rekomendācijas, izmantojot MRS un DTI klīniskajā praksē

Mērījumu rezultātiem jābūt precīziem, atkārtojamiem, lai tos varētu izmantot salīdzināšanai dinamikā. Mēs uzskatām, ka vairāki priekšnoteikumi ir jāievēro, lai MRS un DTI izmeklējumus varētu izmantot klīniskajā praksē, nosakot gliāla audzēja izplatību, izvērtējot ārstēšanas rezultātus un slimības progresēšanu. Pirmkārt, veicot MRS izmeklējumu, jāizvēlas noteikts izmeklējuma attēla slānis, kur atlikt FOV – tajā jābūt ietvertam audzējam, perifokālai tūskas zonai, kā arī distālai un kontralaterālai normālas signāla intensitātes smadzeņu vielai. Otrkārt, MRS izmeklējumam izvēlētai plaknei jābūt jābūt saskaņā ar DTI izvēlēto plakni, kur veic FA mērījumus. Treškārt, šīs plaknes pēc iespējas jāņem vērā un jāizvēlas identiskas, arī salīdzinot vairākus MR izmeklējumus dinamikā pēc ārstēšanas. Ceturtkārt, izvēlētajiem ROI gan MRS, gan DTI mērījumiem jābūt atliktiem identiskās zonās. MRS un FA mērījumu dati ir objektīvi, jo tie mērīti noteiktās interesējošās zonās un tos aprēķina dators. Piektkārt, īpaša precizitāte un piesardzība jāievēro, veicot mērījumus kontralaterālā normālā smadzeņu puslodē – ieteicams ROI izvēlei ņemt vērā DTI krāsu kodētās FA kartes, kur vizualizējami baltās vielas apvidi ar dažādu šķiedru gaitu. Veicot salīdzinošos mērījumus, tos veikt zonās,

kur normālā baltās vielas zona ir ar līdzīgu FA vērtību, lai iegūtos mērījumu datus kļūdaini neinterpretētu kā patoloģiskas izmaiņas šķiedru gaitā. Sestkārt, veicot DTI traktogrāfijas rekonstrukcijas, jāievēro precīza metodoloģija traktu rekonstrukcijai, jālieto multimodāla pieeja – kombinējot strukturālos MR attēlus ar DTI krāsu kodētām FA kartēm, šķiedru orientācijas kartēm un 3-dimensionālās traktogrāfijas attēliem. Septītkārt, atkārtotus mērījumus jāveic vienam pieredzējušam neiroradiologam, lai kļūdas nerastos subjektīvās interpretācijas dēļ. Līdzīgi iepriekš publicētos ziņojumos arī citās nozarēs, piemēram, zooloģijā (156) uzskata, ka, lai iegūtu atkārtojamus mērījumus, tie jāveic vienai personai.

Sakarā ar DTI un MRS ierobežojumiem (dārgas, laikietilpīgas), ir nepieciešams noteikt indikācijas šīm papildus funkcionālajām izmeklēšanas metodēm. Mēs uzskatām, ka galvenās indikācijas ir pacienti ar pirmreizēji diagnosticētu gliālu jaunveidojumu pirms plānotās ķirurģiskās rezekcijas un kombinētās terapijas, kā arī iepriekš ārstēti pacienti ar jaunām strukturālām izmaiņām ap operācijas ložu konvencionālajos MR attēlos. Tajos gadījumos, kad strukturālās MR izmeklējums dinamikā nav mainījies, salīdzinot ar iepriekšējo, un klīniskā atradne ir stabila, papildus funkcionālos MR izmeklējumus var neveikt. Kad papildus funkcionālās sekvences tiek izmantotas, mēs iesakam kombinēt abus – DTI un MRS – izmeklējumus.

MRS un DTI atradne var dot papildus informāciju un palīdzēt terapijas taktikas izvēlē arī gadījumos, kad audzēja biopsija neironavigācijas kontrolē bijusi neveiksmīga, piemēram, kad iegūti bioptāti bez specifiskām izmaiņām. Literatūrā ir ziņojumi par vairākām stereotaksiskās biopsijas nepilnībām. Gadījumos, ja smadzeņu audu biopsijas apjoms ir bijis pārāk neliels, patologam ir grūtības atrast pietiekamu daudzumu šūnu, lai uzstādītu konkrēto diagnozi. Ja paņemti audu paraugi no perifērām zonām ap audzēja pamata masu, iespējamā diagnoze „necifiskas iekaisuma izmaiņas” vai „glioze”. Biopsijai ir papildus riski: mirstība (0,9%), citas komplikācijas (4%), var novest pie neprecīzas diagnozes līdz pat 1/3-1/2 gadījumu. Iemesli nepareiza audu parauga paņemšanai var būt vairāki: nepareizi izvēlēta biopsijas vieta, audu parauga mazais izmērs, biopsijas vietas izvēle – augstas signāla intensitātes zonā pēc konvencionāliem T2 attēliem, neprecīza stereotaksiskās koordinātes noteikšana (25). Mūsu pētījuma dati apstiprina, ka Cho/Cr un LL/Cr pieaugums kopā ar FA un NAA/Cr samazinājumu ir vērtīgs rādītājs gliālu smadzeņu audzēju šūnu infiltrācijai ārpus redzamās audzēja robežas. Šīs DTI un MRS demonstrētās patofizioloģiskās izmaiņas peritumorālajā zonā var palīdzēt izvēlēties biopsijas vietu smadzeņu gliomu gadījumā, plānojot ķirurģisko

rezekciju vai starojuma apjomu pirms radiācijas terapijas. Biopsijas izvēlei mēs ieteiktu izvēlēties smadzeņu zonas, kur ir paaugstinātas Cho/Cr, LL/Cr vērtības un pazeminātas NAA/Cr un FA vērtības, bet vienlaikus būtu jāņem vērā arī traktogrāfijas un DTI krāsu kodēto karšu aina, kas palīdzētu atklāt zonas ar vitālu audzēja šūnu infiltrāciju. Būtu jāizvairās ņemt biopsiju no vietām, kur vērojami pilnīgi destruēti šķiedru trakti, jo šajās zonās, iespējams, vairāk būs nekrotiski audi, nekā vitālas audzēja šūnas. FA kvantitatīvo mērījumu vietā mēs iesakam dot priekšroku vizuālai krāsu kodēto FA karšu novērtēšanai kopā ar krāsu kodēto šķiedro orientācijas kartēm – infiltrētie trakti būs ar samazinātu anizotropiju, bet tie joprojām būs identificējami krāsu kodētās šķiedro orientācijas kartēs. Jāņem vērā, ka samazināta anizotropija būs vērojama arī destrūkcijas apvidos, tos diferencēt palīdzēs krāsu kodētās šķiedro orientācijas kartes, kur destruētās šķiedras nebūs identificējamās.

Mūsu pētījums liecina, ka MRS un DTI mērījumi ir atkārtojami. MRS un DTI mērījumiem smadzeņu gliomās un peritumorālās zonās ir augsta atkārtojamība. Lai tos izmantotu klīniskā praksē, izvērtētu baltās vielas izmaiņas pēc saņemtās terapijas un salīdzinātu ar iepriekšējiem izmeklējumiem, ir precīzi jāievēro metodoloģija. Īpaša precizitāte mērījumu veikšanai nepieciešama, lai salīdzinātu mērījumus ar kontralaterālo normālas signāla intensitātes smadzeņu vielu. Visinformatīvākais radioloģiskās izmeklēšanas protokols pacientiem ar gliālu jaunveidojumu ietver konvencionālās strukturālās MR sekvences, kas papildinātas ar funkcionālām metodēm. Salīdzinot ar konvencionālo MR, multimodāla izmeklējuma metode var palielināt diagnostikas specifitāti, ļaut izvairīties no nevajadzīgām biopsijām vai optimizēt biopsijas procedūru (59,124). Mēs piekrītam viedoklim, ka attēldiagnostika joprojām pilnībā nevar aizstāt invazīvās izmeklēšanas metodes, histoloģiskā izmeklēšana ir obligāta, lai apstiprinātu gliomas diagnozi (6). Līdz šim nav atrasts gliālu audzēju specifisks metabolīts, pētījumu rezultāti atšķiras, nosakot, kurš metabolīts ir visbūtiskākais gliālu audzēju diagnostikā (77). Attēldiagnostika var palīdzēt izvēlēties piemērotāko vietu biopsijām, kā arī plānojot tālāku neinvazīvo terapiju. MRS un DTI rezultātus vienmēr jāinterpretē kopā ar strukturālās MR atradni, pirms uzstāda galīgo diagnozi (13,90,113). Apkopojot mūsu pētījuma datus un iegūto pieredzi, mēs secinām, ka galvenā nozīme DTI ar 3-dimensionāliem traktogrāfijas attēliem ir biopsijas un operācijas pieejas plānošanā, bet MRS izmeklējumam ar kvantitatīviem metabolītu attiecību mērījumiem – neinvazīvās terapijas (staru terapijas) apjoma noteikšanā un staru/ķīmijterapijas efektivitātes izvērtēšanā.

SECINĀJUMI

1. MRS un DTI kvantitatīvie mērījumi uzrāda specifiskas patoloģiskas izmaiņas galvas smadzeņu gliomu peritumorālajā zonā, neskatoties uz to normālo signāla intensitāti strukturālajos MR attēlos.
2. MRS un DTI kombinācija korelācijā ar strukturālo MR izmeklējuma sekvenču vizuāliem datiem uzlabo un precizē gliāla audzēja vitālo šūnu zonas un infiltrācijas robežas noteikšanu.
3. Būtiskākie parametri gliāla audzēja infiltrācijas noteikšanā pa baltās vielas šķiedru gaitu ir LL/Cr vērtību pieaugums un FA samazinājums. Papildus diagnostiska vērtība ir NAA/Cr attiecības samazinājumam un Cho/Cr attiecības pieaugumam.
4. LL/Cr rādītājs distālā normālas signāla intensitātes zonā ir izmantojams kā staru/ķīmijterapijas efektivitātes kritērijs, jo tas samazinās pēc saņemtās specifiskās terapijas un gliomas augšanas remisijas periodā.
5. Izmantojot kombinētu strukturālās MR, DTI traktogrāfijas attēlu, krāsu kodēto šķiedru orientācijas un FA karšu metodi, ir iespējams atšķirt dažādus baltās vielas traktu bojājumu veidus, spriest par gliomas iespējamu malignu transformāciju un novērtēt izmantotās terapijas efektu.

PUBLIKĀCIJAS UN ZIŅOJUMI PAR PĒTĪJUMA TĒMU

Publikācijas (zinātniskie raksti) par pētījuma tēmu:

1. Anvita Bieza, Gaida Krumina, Daina Apskalne, Oskars Rasnacs. *Magnetic resonance spectroscopy for evaluation of brain glioma extent. Acta Chirurgica Latviensis* 2011;11:50-55.
2. Anvita Bieza, Gaida Krumina. *Magnetic resonance tractography in follow-up of glial tumors. Collection of Scientific papers 2010. Research articles in medicine & pharmacy* 2011;106-114.
3. Anvita Bieza, Gaida Krumina. *Magnetic resonance study on fractional anisotropy and neuronal metabolites ratios in peritumoral area of cerebral gliomas. Medicina (Kaunas)* 2012;48(10):497-506.
4. Anvita Bieza, Gaida Krumina. *The value of magnetic resonance spectroscopy and diffusion tensor imaging in characterization of gliomas growth patterns and treatment efficiency. J. Biomedical Science and Engineering* 2013;6:518-526.
5. Anvita Bieza, Gaida Krumina. *The value of magnetic resonance in differentiation between brain glioma and treatment induced injury. Acta Chirurgica Latviensis* 2012;12:24-28.

Konferenču tēzes par pētījuma tēmu:

1. Anvita Bieza, Gaida Krumina. *Usefulness of MR spectroscopy in differentiation between recurrent/residual brain glioma and post-therapeutic changes. ESMRMB 2012 Congress. October 4–6, Lisbon/PT. Book of Abstracts. EPOS™ Poster / Paper Poster / Clinical Review Poster / Software Exhibits DOI: 10.1007/s10334-012-0324-9. EPOS™ Poster Nr.528. Pg.398-399.*
2. Anvita Biezā, Gaida Krūmiņa. *Funkcionālās magnētiskās rezonanses iespējas gliāla smadzeņu audzēja recidīva un terapijas seku diferencēšanā. Rīgas Stradiņa universitātes 2012.gada Zinātniskā konference. Tēzes, 256.lp.*
3. Anvita Bieza, Gaida Krumina. *Relationship between white matter tract changes and neurological status during treatment and surveillance of glial brain tumors. ESMRMB 2011 Congress. October 6-8, Leipzig/DE. Book of Abstracts. EPOS™ Posters / Paper Posters / Clinical Review Posters / Software Exhibits. DOI: 10.1007/s10334-001-0268-5. EPOS™ Poster Nr.407. Pg.289.*

4. Anvita Biezā, Gaida Krūmiņa. Galvas smadzeņu traktogrāfiskās izmaiņas pēc gliālu audzēju ārstēšanas. Rīgas Stradiņa universitātes 2011.gada Zinātniskā konference. Tēzes, 280.lp.
5. A.Bieza, *G.Krumina*. *Structural changes of association, projection and commissural fibers after radiation therapy in patients with glial tumors. Electronic Presentation Online System (EPOS TM) of the European Society of radiology. www.myyESR.org/epos, DOI: 10.1594/ecr2011/C-0644*
6. Anvita Biezā, Gaida Krūmiņa. Magnētiskās rezonanses traktogrāfijas iespējas galvas smadzeņu gliomu diagnostikā. Rīgas Stradiņa universitātes 2010.gada Zinātniskā konference. Tēzes, 247.lp.

Ziņojumi kongresos un konferencēs:

1. 13.12.2012. mutisks ziņojums - Anvita Biezā „MRS un MR DTI nozīme gliomu augšanas veida un ārstēšanas rezultātu raksturojumā. Promocijas darba galvenās tēzes un rezultāti” Latvijas Neiroradiologu asociācijas sēdē.
2. 04.10.2012. elektroniskais posteris - *Anvita Bieza, Gaida Krumina „Usefulness of MR spectroscopy in differentiation between recurrent/residual brain glioma and post-therapeutic changes”, European Society for Magnetic Resonance in Medicine and Biology Congress 2012, Lisbon/Portugal.*
3. 30.03.2012. stenda referāts - Anvita Biezā, Gaida Krūmiņa „Funkcionālās magnētiskās rezonanses iespējas gliāla smadzeņu audzēja recidīva un terapijas seku diferencēšanā” Rīgas Stradiņa universitātes 2012.gada Zinātniskā konferencē.
4. 06.10.2011. elektroniskais posteris - *Anvita Bieza, Gaida Krumina „Relationship between white matter tract changes and neurological status during treatment and surveillance of glial brain tumors”, European Society for Magnetic Resonance in Medicine and Biology Congress 2011, Leipzig, Germany.*
5. 15.04.2011. stenda referāts - Anvita Biezā, Gaida Krūmiņa „Galvas smadzeņu traktogrāfiskās izmaiņas pēc gliālu audzēju ārstēšanas” Rīgas Stradiņa universitātes 10. Zinātniskā konferencē.
6. 03.03.2011. elektroniskais posteris - *A. Bieza, G. Krumina „Structural changes of association, projection and commissural fibers after radiation therapy in*

patients with glial tumors”, 23rd European Congress of Radiology, Vienna, Austria.

7. 19.03.2010. mutisks ziņojums – Anvita Biezā „Magnētiskās rezonanses traktogrāfijas iespējas galvas smadzeņu gliomu diagnostikā” Rīgas Stradiņa universitātes 9. Zinātniskā konferencē.

PATEICĪBAS

Izsaku pateicību darba vadītājai profesorei Gaidai Krūmiņai par diskusijām un ieteikumiem darba tapšanas laikā, par palīdzību pētījuma materiāla savākšanā.

Paldies profesoram Uldim Teibem, Oskaram Rasnačam un Irēnai Rogovskai par palīdzību datu statistiskajā apstrādē.

Pateicos Jurim Novožilovam, Aigaram Ķieciņam, Līgai Maurišai, Dacei Saulei, Ievai Berķei, Irīnai Dovgopoliņai, Jūlijai Pavainei par palīdzību pētījuma materiāla savākšanā.

Izsaku pateicību docentei Dainai Apškalnei par morfoloģiskiem izmeklējumiem un konsultācijām.

Paldies Laurai Ziemanei par palīdzību darba noformēšanā.

Pateicos Jānim Upmalim, Andrim Norko, Anitai Šternai, Sandrai Meškovskai, Ritai Gudelei, Irēnai Badovskai par atsaucību doktorantūras studiju laikā.

Promocijas darbs izstrādāts ar ESF līdzfinansētā projekta „Atbalsts doktorantiem studiju programmas apguvei un zinātniskā grāda ieguvei Rīgas Stradiņa universitātē” (vienošanās Nr. Nr.2009/0147/1DP/1.1.2.1.2/09/IPIA/VIAA/009) atbalstu.



LITERATŪRAS SARAKSTS

1. Bruna A, Darken RS, Rojo F, Ocaña A, Peñuelas S, Arias A, Paris R, Tortosa A, Mora J, Baselga J, Seoane J. High TGF β -Smad activity confers poor prognosis in glioma patients and promotes cell proliferation depending on the methylation of the PDGF-B gene. *Cancer Cell* 2007;11:147-60.
2. Mukasaa A, Wykoskia J, Ligonb KL, Chinb L, Caveneea WK, Furnari F. Mutant EGFR is required for maintenance of glioma growth in vivo, and its ablation leads to escape from receptor dependence. *P Natl Acad Sci Usa* 2010;107:2616-21.
3. Nelson SJ. Assessment of therapeutic response and treatment planning for brain tumors using metabolic and physiological MRI. *NMR Biomed* 2011;24(6):734-49.
4. Wright AJ, Fellows G, Byrnes TJ, Opstad KS, McIntyre DJO, Griffiths JR, Bell BA, Clark CA, Barrick TR, Howe FA. Pattern recognition of MRSI data shows regions of glioma growth that agree with DTI markers of brain tumor infiltration. *Magn Reson Med* 2009;62:1646–51.
5. Garteiser P, Doblaz S, Watanabe Y, Saunders D, Hoyle J, Lerner M, He T, Floyd RA, Towner RA. Multiparametric assessment of the anti-glioma properties of OKN007 by magnetic resonance imaging. *J Magn Reson Imaging* 2010;31:796–806.
6. Ricard D, Idbaih A, Ducray F, Lahutte M, Xuan KH, Delattre JY. Primary brain tumours in adults. *The Lancet* 2012;379(9830):1984-96.
7. Picozzi P, Kirchin MA. Improving lesion detection and visualization: implications for neurosurgical planning and follow-up. *Neuroradiology* 2007;49(Suppl 1):S27-S34.
8. Krumina G. Metastatic disease of the brain: parenchyma. *Eur Radiol* 2005;15:608-16.
9. Iliescu B, Negru D, Poata I. MR tractography for preoperative planning in patients with cerebral tumors in eloquent areas. *Romanian Neurosurgery* 2010;17(4):413–20.
10. Kostron H, Bauer R. Management of recurrent malignant glioma – neurosurgical strategies. *Wien Med Wochenschr* 2011;161:20–1.
11. Huang J, Chen K, Chen J, Gong W, Dunlop NM, Howard OM, Gao Y, Bian XW, Wang JM. The G-protein-coupled formylpeptide receptor FPR confers a more invasive phenotype on human glioblastoma cells. *Br J Cancer* 2010;102(6):1052–60.

12. Wang W, Stewarda CE, Desmonda PM. Diffusion tensor imaging in glioblastoma multiforme and brain metastases: the role of p, q, L, and fractional anisotropy. *Am J Neuroradiol* 2009;30:203-8.
13. Yen PS, Teo BT, Chiu CH, Chen SC, Chiu TL, Su CF. White matter tract involvement in brain tumors: a diffusion tensor imaging analysis. *Surg Neurol* 2009;72:464-9.
14. Engelhorn T, Savaskan NE, Schwarz MA, Kreutzer J, Meyer EP, Hahnen E, Ganslandt O, Dorfler A, Nimsky C, Buchfelder M, Eyupoglu IY. Cellular characterization of the peritumoral edema zone in malignant brain tumors. *Cancer Sci* 2009;100(10):1856-62.
15. Smith EA, Carlos RC, Junck LR, Tsien CI, Elias A, Sundgren PC. Developing a clinical decision model: MR spectroscopy to differentiate between recurrent tumor and radiation change in patients with new contrast-enhancing lesions. *Am J Roentgenol* 2009;192(2):45-52.
16. Yaman E, Buyukberber S, Benekli M, Oner Y, Ugur Coskun U, Akmansu M, Ozturk B, Kaya AO, Uncu D, Yildiz R. Radiation induced early necrosis in patients with malignant gliomas receiving temozolomide. *Clin Neurol Neurosur* 2010;112:662-7.
17. Huang J, Wang AM, Shetty A, Maitz AH, Yan D, Doyle D, Richey K, Park S, Pieper DR, Chen PY, Grills IS. Differentiation between intra-axial metastatic tumor progression and radiation injury following fractionated radiation therapy or stereotactic radiosurgery using MR spectroscopy, perfusion MR imaging or volume progression modeling. *Magn Reson Imaging* 2011;29:993-1001.
18. Stadlbauer A, Buchfelder M, Salomonowitz E, Ganslandt O. Fiber density mapping of gliomas: histopathologic evaluation of a diffusion-tensor imaging data processing method. *Radiology* 2010;257(3):846-53.
19. Aprile I, Armadori M, Conti G, Ottaviano I, Ranaldi A, Ottaviano P. MR perfusion imaging of intracranial tumors. A retrospective study of 218 patients. *The Neuroradiology Journal* 2008;21:472-89.
20. Kim J, Chang KH, Na DG, Song IC, Kwon BJ, Han MH, Kim K. 3T ¹H-MR spectroscopy in grading of cerebral gliomas: comparison of short and intermediate echo time sequences. *Am J Neuroradiol* 2006;27:1412-8.

21. Bae MS, Jahng GH, Ryu CW, Kim EJ, Choi WS, Yang DM. Effect of intravenous gadolinium-DTPA on diffusion tensor MR imaging for the evaluation of brain tumors. *Neuroradiology* 2009;51:793-802.
22. Goebell E, Fiehler J, Ding XQ, Paustenbach S, Nietz S, Heese O, Kucinski T, Hagel C, Westphal M, Zeumer H. Disarrangement of fiber tracts and decline of neuronal density correlate in glioma patients – a combined diffusion tensor imaging and ¹H-MR spectroscopy study. *Am J Neuroradiol* 2006;27:1426-31.
23. Costanzo AD, Scarabino T, Trojsi F, Popolizio T, Catapano D, Giannatempo GM, Bonavita S, Portaluri M, Tosetti M, Angelo VA, Salvolini U, Tedeschi G. Proton MR spectroscopy of cerebral gliomas at 3T: spatial heterogeneity, and tumour grade and extent. *Eur Radiol* 2008;18:1727-35.
24. Yamasaki F, Sugiyama K, Ohtaki M, Takeshima Y, Abe N, Akiyama Y, Takaba J, Amatya VJ, Saito T, Kajiwara Y, Hanaya R, Kurisu K. Glioblastoma treated with postoperative radio-chemotherapy: prognostic value of apparent diffusion coefficient at MR imaging. *Eur J Radiol* 2010;73(3):532-7.
25. Khurjekar D, Bonicelli C, Bacci A, Agati R, Leonardi M. Importance of functional MRI and the role of stereotactic biopsy in the diagnosis of cerebral lymphoma. *The Neuroradiology Journal* 2008;21:551-62.
26. Cecchini S, Regnicolo L, Polonara G, Sallei M, Cesaroni E, Tavoni MA, Zamponi N. Leigh syndrome – an MR study of three cases. *The Neuroradiology Journal* 2007;20:48-55.
27. Principi M, Italiani M, Ottaviano P. Perfusion MRI in the evaluation of cerebral blood volume and mean transit time in untreated and recurrent glioblastomas. *The Neuroradiology Journal* 2009;22:48-57.
28. Bello L, Riva M, Casaceli G, Fava E. Technological advances in glioma surgery. *Eur Assoc Neurooncol Mag* 2011;1(1):13–9.
29. Bonicelli C, Bacci A, Agati R, Leonardi M. Potential of high field functional MRI in the neuroradiological diagnosis of brain tumours. *The Neuroradiol J* 2009;22:534-45.
30. Hesselink JR. Fundamentals of MR spectroscopy [cited 2011 Nov 5]. Available from: URL: www.spinwarp.uscd.edu/NeuroWeb/Text?mrs-TXT.htm.
31. Li C, Ling X, Liu S, Xu A, Zhang Y, Xing S, Pei Z, Zeng J. Early detection of secondary damage in ipsilateral thalamus after acute infarction at unilateral corona

- radiata by diffusion tensor imaging and magnetic resonance spectroscopy. *BMC Neurol* 2011;5:11(1):49.
32. Yamasaki F, Kurisu K, Kajiwara Y, Watanabe Y, Takayasu T, Akiyama Y, Saito T, Hanaya R, Suqiyama K. Magnetic resonance spectroscopic detection of lactate is predictive of a poor prognosis in patients with diffuse intrinsic pontine glioma. *Neuro Oncol* 2011;13(7):791-801.
 33. Sundgren PC, Nagesh V, Elias A, Tsien C, Junck L, Hassan GDM, Lawrence TS, Chenevert TL, Rogers L, McKeever P, Cao Y. Metabolic alterations: a biomarker for radiation-induced injury of normal brain. An MR Spectroscopy study. *J Magn Reson Imaging* 2009;29(2):291–7.
 34. Baena SC, Morais LMTS, Cendes F, Faria AV, Castellano G. Manual and semi-automatic quantification of in vivo ¹H-MRS data for the classification of human primary brain tumors. *Braz J Med Biol Res* 2011;44(4):345-53.
 35. Zhang K, Li C, Liu Y, Li L, Ma X, Meng X, Feng D. Evaluation of invasiveness of astrocytoma using ¹H-magnetic resonance spectroscopy: correlation with expression of matrix metalloproteinase-2. *Neuroradiology* 2007;49:913-9.
 36. Chernov MF, Hayashi M, Izawa M, Nakaya K, Tamura N, Ono Y, Abe K, Usukura M, Yoshida S, Nakamura R, Suzuki T, Muragaki Y, Iseki H, Kubo O, Hori T, Takakura K. Dynamics of metabolic changes in intracranial metastases and distant normal-appearing brain tissue after stereotactic radiosurgery: a serial proton magnetic resonance spectroscopy study. *The Neuroradiology Journal* 2009;22:58-71.
 37. Ryan L, Walther W, Bendlin BB, Lue LF, Walker DG, Glisky EL. Age-related differences in white matter integrity and cognitive function are related to APOE status. *NeuroImage* 2011;54:1565–77.
 38. Dambe R, Hahn S, Heiland S. Measuring anisotropic brain diffusion in three and six directions: influence of the off-diagonal tensor elements. *The Neuroradiology Journal* 2007;20:18-24.
 39. Golby AJ, Kindlmann G, Norton I, Yarmarkovich A, Pieper S, Kikinis R. Interactive diffusion tensor tractography visualization for neurosurgical planning. *Neurosurgery* 2011;68(2):496-505.
 40. Vollmar C, Muirheartaigh J, Barker GJ, Symms MR, Thompson P, Kumari V, Duncan JS, Richardson MP, Koeppe MJ. Identical, but not the same: intra-site and

- inter-site reproducibility of fractional anisotropy measures on two 3.0 T scanners. *Neuroimage* 2010;51(4):1384-94.
41. Ormitti F, Ventura E, Summa A, Pisani F, Cantalupo G, Squarcia A, Cerasti D, Crisi G. Diffusion tensor MR imaging tractography of the pyramidal tracts and corpus callosum in children with right-sided congenital hemiparesis. A case report. *The Neuroradiology Journal* 2010;23:172-6.
 42. Ormitti F, Summa A, Ventura E, Todeschini A, Pisani F, Cantalupo G. Aberrant mid-sagittal fiber tracts visualized by diffusion tensor MR. A case report. *The Neuroradiology Journal* 2010;23:177-81.
 43. Kollias S. Parcelation of the white matter using DTI: insights into the functional connectivity of the brain. *The Neuroradiology Journal* 2009;22(1):74-84.
 44. Ahn S, Lee SK. Diffusion tensor imaging: exploring the motor networks and clinical applications. *Korean J Radiol* 2011;12(6):651-61.
 45. Romano A, Fasoli F, Ferrante M, Ferrante L, Fantozzi LM, Bozzao A. Fiber density index, fractional anisotropy, ADC and clinical motor findings in the white matter of patients with glioblastoma. *Eur Radiol* 2008;18:331-6.
 46. Zou QG, Xu HB, Liu F, Guo W, Kong XC, Wu Y. In the assessment of supratentorial glioma grade: the combined role of multivoxel proton MR spectroscopy and diffusion tensor imaging. *Clin Radiol* 2011;66(10):953-60.
 47. Chaskis C, Neyns B, Michotte A, Ridder M, Everaert H. Pseudoprogession after radiotherapy with concurrent temozolomide for high-grade glioma: clinical observations and working recommendations. *Surg Neurol* 2009;72:423-8.
 48. Canellas AR, Gols AR. Therapeutic effects on white matter. *The Neuroradiology Journal* 2009;22(1):64-8.
 49. Zonari P, Baraldi P, Crisi G. Multimodal MRI in the characterization of glial neoplasms: the combined role of single-voxel MR spectroscopy, diffusion imaging and echo-planar perfusion imaging. *Neuroradiology* 2007;49:795-803.
 50. Oshiro S, Tsugu H, Komatsu F, Abe H, Onishi H, Ohmura T, Iwaasa M, Sakamoto S, Fukushima T. Quantitative assessment of gliomas by proton magnetic resonance spectroscopy. *Anticancer Res* 2007;27:3757-64.
 51. Bulakbasi N, Kocaoglu M, Ors F, Tayfun C, Ucoz T. Combination of single-voxel proton MR spectroscopy and apparent diffusion coefficient calculation in the evaluation of common brain tumors. *Am J Neuroradiol* 2003;23:225-33.

52. Nakajima T, Kumabe T, Kanamori M, Saito R, Tashiro M, Watanabe M, Tominaga T. Differential diagnosis between radiation necrosis and glioma progression using sequential proton magnetic resonance spectroscopy and methionine positron emission tomography. *Neurol Med Chir (Tokyo)* 2009;49(9):394-401.
53. Chen Y, Shi Y, Song Z. Differences in the architecture of low-grade and high-grade gliomas evaluated using fiber density index and fractional anisotropy. *J Clin Neurosci* 2010;17:824-9.
54. Chernov MF, Ono Y, Muragaki Y, Kubo O, Nakamura R, Iseki H, Hori T, Takakura K. Differentiation of high-grade and low-grade gliomas using pattern analysis of long-echo single-voxel proton magnetic resonance spectroscopy (^1H -MRS). *The Neuroradiology Journal* 2008;21:338-49.
55. Chernov MF, Kubo O, Hayashi M, Izawa M, Maruyama T, Usukura M, Ono Y, Hori T, Takakura K. Proton MRS of the peritumoral brain. *J Neurol Sci* 2005;22:137-42.
56. Castillo M, Smith JK, Kwock L. Correlation of myo-inositol levels and grading of cerebral astrocytomas. *Am J Neuroradiol* 2000;21:1645-9.
57. Demaerel P, Johannik K, Van Hecke P, Van Ongeval C, Verellen S, Marchal G, Wilms G, Plets C, Goffin J, Van Calenbergh F. Localized ^1H NMR spectroscopy in fifty cases of newly diagnosed intracranial tumors. *J Comput Assist Tomogr* 1991;15:67-76.
58. Kallenberg K, Bock H, Helms G, Jung K, Wrede A, Buhk JH, Giese A, Frahm J, Strik H, Dechent P, Knauth M. Untreated glioblastoma multiforme: increased myo-inositol and glutamine levels in the contralateral cerebral hemisphere at proton MR spectroscopy. *Radiology* 2009;253:805-12.
59. Porto L, Kieslich M, Franz K, Lehrnbecher T, Zanella F, Pilatus U, Hattingen E. MR spectroscopy differentiation between high and low grade astrocytomas: a comparison between paediatric and adult tumours. *Eur J Paediatr Neur* 2011;15:214-21.
60. Weybright P, Sundgren PC, Maly P, Hassan DG, Nan B, Rohrer S, Junck L. Differentiation between brain tumor recurrence and radiation injury using MR spectroscopy. *Am J Roentgenol* 2005;185:1471-6.
61. Yerli H, Ağıldere AM, Özen O, Geyik E, Atalay B, Elhan AH. Evaluation of cerebral glioma grade by using normal side creatine as an internal reference in multi-voxel ^1H -MR spectroscopy. *Diagn Interv Radiol* 2007;13:3-9.

62. Zeng QS, Liu HP, Zhang K, Li CF, Zhou GY. Noninvasive evaluation of cerebral glioma grade by using multivoxel 3D proton MR spectroscopy. *Magn Reson Imaging* 2011;29:25-31.
63. Lee HY, NA DG, Song IC, Lee DH, Seo HS, Kim JH, Chang KH. Diffusion-tensor imaging for glioma grading at 3-T magnetic resonance imaging: analysis of fractional anisotropy and mean diffusivity. *J Comput Assist Tomogr* 2008;32(2):298-303.
64. Paldino MJ, Barboriak D, Desjardins A, Friedman HS, Vredenburgh JJ. Repeatability of quantitative parameters derived from diffusion tensor imaging in patients with glioblastoma multiforme. *J Magn Reson Imaging* 2009;29:1199–205.
65. Wang S, Kim S, Chawla S, Wolf RL, Zhang WG, O'Rourke DM, Judy KD, Melhem ER, Poptani H. Differentiation between glioblastomas and solitary brain metastases using diffusion tensor imaging. *NeuroImage* 2009;44:653–60.
66. White ML, Zhang Y, Yu F, Kazmi SAJ. Diffusion tensor MR imaging of cerebral gliomas: evaluating fractional anisotropy characteristics. *Am J Neuroradiol* 2011; 32:374-81.
67. Guan X, Lai S, Lackey J, Shi J, Techavipoo U, Moulding HD, Flanders AE, Andrews DW. Revisiting anaplastic astrocytomas II: further characterization of an expansive growth pattern with visually enhanced diffusion tensor imaging. *J Magn Reson Imaging* 2008;28:1322-36.
68. Bello L, Castellano A, Fava E, Casaceli G, Riva M, Scotti G, Gaini SM, Falini A. Intraoperative use of diffusion tensor imaging fiber tractography and subcortical mapping for resection of gliomas: technical considerations. *Neurosurg Focus* 2010;28(2)1-14.
69. Marcus CD, Marcus VL, Cucu C, Bouché O, Lucas L, Hoeffel C. Imaging techniques to evaluate the response to treatment in oncology: current standards and perspectives. *Crit Rev Oncol Hemat* 2009;72:217–38.
70. McLean MA, Sun A, Bradstreet TE, Schaeffer AK, Liu H, Iannone R, Herman G, Railkar RA, Joubert I, Gillard JH, Price SJ, Griffiths JR. Repeatability of edited lactate and other metabolites in astrocytoma at 3T. *J. Magn Reson Imaging* 2012;36:468–75.
71. Kirov II, George IC, Jayawickrama N, Babb JS, Perry NN, Gonen O. Longitudinal inter- and intra-individual human brain metabolic quantification over 3 years with proton MR spectroscopy at 3 T. *Magn Reson Med* 2012;67:27–33.

72. Lee CEC, Danielien LE, Thomasson D, Baker EH. Normal regional fractional anisotropy and apparent diffusion coefficient of the brain measured on a 3 T MR scanner. *Neuroradiology* 2009;51:3-9.
73. Schirmer T, Auer DP. On the reliability of quantitative clinical magnetic resonance spectroscopy of the human brain. *NMR Biomed* 2000;13:28–36.
74. Träber F, Block W, Freymann N, Gür O, Kucinski T, Hammen T, Ende G, Pilatus U, Hampel H, Schild HH, Heun R, Jessen F. A multicenter reproducibility study of single-voxel ¹H-MRS of the medial temporal lobe. *Eur Radiol* 2006;16:1096–103.
75. Veselības ekonomikas centrs. Onkoloģija. Statistikas dati par pacientu skaitu sadalījumā pa reģioniem, lokalizācijas veidiem, dzimuma un vecuma grupām no 2007. gada līdz 2010. gadam // <http://vec.gov.lv/lv/33-statistika/statistikas-dati-par-2010-gadu-ieklauts-ari-salidzinajums-ar-ieprieksejiem-gadiem> (sk.26.07.2012.).
76. Slimības profilakses un kontroles centrs. Onkoloģija. Statistikas dati par pacientu skaitu sadalījumā pa reģioniem, lokalizācijas veidiem, dzimuma un vecuma grupām no 2009. gada līdz 2011. gadam // <http://www.spkc.gov.lv/veselibas-aprupes-statistika/> (sk.11.09.2012.).
77. Alexiou GA, Tsiouris S, Kyritsis AP, Argyropoulou MI, Voulgaris S, Fotopoulos AD. Assessment of glioma proliferation using imaging modalities. *J Clin Neurosci* 2010;17:1233–8.
78. Ferguson SD. Malignant gliomas: diagnosis and treatment. *Dis Mon* 2011;57:558-69.
79. Pinker K, Stadlbauer A, Bogner W, Gruber S, Helbich TH. Molecular imaging of cancer: MR spectroscopy and beyond. *Eur J Radiol* 2012;81:566-77.
80. Leea EJ, Leea SK, Agida R, Baed JM, Kellera A, Brugge K. Preoperative grading of presumptive low-grade astrocytomas on MR imaging: diagnostic value of minimum apparent diffusion coefficient. *Am J Neuroradiol* 2008;29:1872-7.
81. Osborn AG, Blaser SI, Salzman KL, Katzman GL, Provenzale J, Castillo M, Hedlund GL, Illner A, Harnsberger HR, Cooper JA, Jones BV, Hamilton BE. *Diagnostic Imaging: Brain*. 4th ed. Canada: Amirsys; 2007. p. I-6-4 – I-6-51.
82. Matar E, Cook RJ, Fowler AR, Biggs MT, Little NS, Wheeler HR, Robinson BG, McDonald KL. Post-contrast enhancement as a clinical indicator of prognosis in patients with anaplastic astrocytoma. *J Clin Neurosci* 2010;17(8):993–6.

83. Crespo-Rodriguez AM, Smirniotopoulos JG, Rushing EJ. MR and CT imaging of 24 pleomorphic xanthoastrocytomas (PXA) and a review of the literature. *Neuroradiology* 2007;49:307-15.
84. Nern C, Hench J, Fischmann A. Spinal imaging in intracranial primary pleomorphic xanthoastrocytoma with anaplastic features. *J Clin Neurosci* 2012;19(9):1299-301.
85. Bell JW, Osborn AG, Salzman KL, Blaser SI, Jones BV, Chin SS. Neuroradiologic characteristics of astroblastoma. *Neuroradiology* 2007;49:203-9.
86. Wedeen VJ, Wang RP, Schmahmann JD, Benner T, Tseng WYI, Dai G, Pandya DN, Hagmann P, Arceuil HD, Crespigny AJ. Diffusion spectrum magnetic resonance imaging (DSI) tractography of crossing fibers. *NeuroImage* 2008;41:1267-77.
87. Parizel PM, Rompaey VV, Loock RV, Hecke WV, Goethem JWV, Leemans A, Sijbers J. Influence of user-defined parameters on diffusion tensor tractography of the corticospinal tract. *The Neuroradiology Journal* 2007;20:139-47.
88. Abe O, Takao H, Gonoï W, Sasaki H, Murakami M, Kabasawa H, Kawaguchi H, Goto M, Yamada H, Yamasue K, Aoki S, Ohtomo K. Voxel-based analysis of the diffusion tensor. *Neuroradiology* 2010;52:699-710.
89. Dijkhuizen RM, Marel K, Otte WM, Hoff EI, Zijden JP, Toorn A, Meer MPA. Functional MRI and diffusion tensor imaging of brain reorganization after experimental stroke. *Transl Stroke Res* 2012;3(1):36-43.
90. Schillaci O, Travascio L, Bruni C, Bazzocchi G, Testa A, Garaci FG, Melis M, Floris R, Simonetti G. Molecular imaging and magnetic resonance imaging in early diagnosis of Alzheimer's disease. *The Neuroradiology Journal* 2008;21:755-71.
91. Peiffer AM, Shi L, Olson J, Brunso-Bechtold JK. Differential effects of radiation and age on diffusion tensor imaging in rats. *Brain Res* 2010;10;1351:23-31.
92. Chou W, Salamon G, Orr NB, Salamon N. Neuroanatomic analysis of diffusion tensor imaging of white matter tracts with Dejerine sections and neuroimaging. *The Neuroradiology Journal* 2009;22:499-517.
93. Yamada K, Akazawa K, Yuen S, Nishimura T. Clinical MR tractography: past, present, and future. *Medicamundi* 2009;53(2):9-15.
94. Gong G, He Y, Concha L, Lebel C, Gross DW, Evans AC, Beaulieu C. Mapping anatomical connectivity patterns of human cerebral cortex using in vivo diffusion tensor imaging tractography. *Cereb Cortex* 2009;19:524-36.

95. Vargas MI, Viallon M, Nguyen D, Delavelle J, Becker M. Diffusion tensor imaging (DTI) and tractography of the brachial plexus: feasibility and initial experience in neoplastic conditions. *Neuroradiology* 2010;52:237-45.
96. Yeatman JD, Feldman HM. Neural plasticity after pre-linguistic injury to the arcuate and superior longitudinal fasciculi, *Cortex* 2011; doi:10.1016/j.cortex.2011.08.006
97. Mukherjee P, Berman JI, Chung SW, Hess CP, Henry RG. Diffusion tensor MR imaging and fiber tractography: theoretic underpinnings. *Am J Neuroradiol* 2008;29:632-41.
98. Argyropoulou MI. Conventional, diffusion and magnetization transfer MRI in the study of myelination. *The Neuroradiology Journal* 2009;22(1):24-5.
99. Nucifora PGP, Verma R, Lee SK, Melhem ER. Diffusion-tensor MR imaging and tractography: exploring brain microstructure and connectivity. *Radiology* 2007;245(2):367-84.
100. Yamada K, Sakai K, Akazawa K, Yuen S, Nishimura T. MR tractography: a review of its clinical applications. *Magn Reson Med Sci* 2009;8(4):165-74.
101. Ciccarelli O, Catani M, Berg HJ, Clark C, Thompson A. Diffusion-based tractography in neurological disorders: concepts, applications, and future developments. *Lancet Neurol* 2008;7:715–27.
102. Hori M, Ishigame K, Shiraga N, Kumagai H, Aoki S, Araki T. Mean diffusivity, fractional anisotropy maps, and three-dimensional white-matter tractography by diffusion tensor imaging. Comparison between single-shot fast spin-echo and single-shot echo-planar sequences at 1.5 Tesla. *Eur Radiol* 2008;18:830–4.
103. Oishi K, Zilles K, Amunts K, Faria A, Jiang H, Li X, Akhter K, Hua K, Woods R, Toga AW, Pike GB, Neto PR, Evans A, Zhang J, Huang H, Miller MI, Zijl PCM, Mazziotta J, Mori S. Human brain white matter atlas: identification and assignment of common anatomical structures in superficial white matter. *Neuroimage* 2008;43(3):447-57.
104. Stadlbauer A, Salomonowitz E, Strunk G, Hammen T, Ganslandt O. Quantitative diffusion tensor fiber tracking of age-related changes in the limbic system. *Eur Radiol* 2008;18:130-7.
105. Catani M, Schotten MT. A diffusion tensor imaging tractography atlas for virtual in vivo dissections. *Cortex* 2008;44:1105-32.
106. Sato K, Aoki S, Iwata NK, Masutani Y, Watadani T, Nakata Y, Yoshida M, Terao Y, Abe O, Ohtomo K, Tsuji S. Diffusion tensor tract-specific analysis of the

- uncinate fasciculus in patients with amyotrophic lateral sclerosis. *Neuroradiology* 2010;52:729-33.
107. Beppu T, Nishimoto H, Ishigaki D, Fujiwara S, Yoshida T, Oikawa H, Kamada K, Sasaki M, Ogasawara K. Assessment of damage to cerebral white matter fiber in the subacute phase after carbon monoxide poisoning using fractional anisotropy in diffusion tensor imaging. *Neuroradiology* 2010;52:735-43.
 108. Yasmin H, Aoki S, Abe O, Nakata Y, Hayashi N, Masutani Y, Goto M, Ohtomo K. Tract-specific analysis of white matter pathways in healthy subjects: a pilot study using diffusion tensor MRI. *Neuroradiology* 2009;831-40.
 109. Nilsson C, Bloch KM, Brockstedt S, Latt J, Widner H, Larsson EM. Tracking the neurodegeneration of parkinsonian disorders – a pilot study. *Neuroradiology* 2007;49:111-9.
 110. Pope WB, Young JR, Ellingson BM. Advances in MRI assessment of gliomas and response to anti-VEGF therapy. *Curr Neurol Neurosci Rep* 2011;11(3):336-44.
 111. Romano A, Bozzao A, Tisei P, Fantozzi LM. Emerging patterns of diffusion, perfusion-weighted MRI and spectroscopy in Creutzfeldt-Jacob disease. *The Neuroradiology Journal* 2007;20:56-60.
 112. Schott JM, Frost C, MacManus DG, Ibrahim F, Waldman AD, Fox NC. Short echo time proton magnetic resonance spectroscopy in Alzheimer's disease: a longitudinal multiple time point study. *Brain* 2010;133:3315–22.
 113. Mohan S, Verma A, Lim CCT, Hui F, Kumar S. Lipid resonance on in vivo proton MR spectroscopy: value of other metabolites in differential diagnosis. *The Neuroradiology Journal* 2010;23:269-78.
 114. Doelken MT, Mennecke A, Stadlbauer A, Kecskemeti L, Kasper BS, Struffert T, Doerfler A, Stefan H, Hammen T. Multi-voxel magnetic resonance spectroscopy at 3 T in patients with idiopathic generalised epilepsy. *Seizure* 2010;19:485–92.
 115. Olvera RL, Caetano SC, Stanley JA, Chen HH, Nicoletti M, Hatch JP, Fonseca M, Pliszka SR, Soares JC. Reduced medial prefrontal N-acetyl-aspartate levels in pediatric major depressive disorder: a multi-voxel in vivo ¹H spectroscopy study. *Psychiat Res-Neuroim* 2010;184:71-6.
 116. Salzedo E, Cortes MdP, Melancon D, Tampieri D. Myoinositol trends in different types of brain lesions. *The Neuroradiology Journal* 2009;22:16-21.

117. Kocaoglu M, Ors F, Bulakbasi N, Onguru O, Ulutin C, Secer HI. Central neurocytoma: proton MR spectroscopy and diffusion weighted MR imaging findings. *Magn Reson Imaging* 2009;27:434-40.
118. Figueiras RG, Padhani AR, Vilanova JC, Goh V, Martín CV. Functional imaging of tumors. Part 2. *Radiología* 2010;52(3):208-20.
119. Sundgren PC. MR spectroscopy in radiation injury. *Am J Neuroradiol* 2009;30:1469-76.
120. Tonon C, Franceschini C, Testa C, Manners DN, Poli F, Mostacci B, Mignot E, Montagna P, Barbiroli B, Lodi R, Plazzi G. Distribution of neurochemical abnormalities in patients with narcolepsy with cataplexy: an in vivo brain proton MR spectroscopy study. *Brain Res Bull* 2009;80:147-50.
121. Kelsey CR, Mukundan SJr, Wang Z, Hahn CA, Soher BJ, Kirkpatrick JP. Assessing neurotoxicity from the low-dose radiation component of radiosurgery using magnetic resonance spectroscopy. *Neuro Oncol* 2010;12(2):145-52.
122. Tiehuis A, Meer F, Mali W, Pleizier M, Biessels GJ, Kappelle J, Luijten P. MR spectroscopy of cerebral white matter in type 2 diabetes; no association with clinical variables and cognitive performance. *Neuroradiology* 2010;52:155-61.
123. Cuellar H, Ramos PG, Riascos R, Alba LD. Neuroimaging studies in Alzheimer's disease. *The Neuroradiology Journal* 2009;22:525-33.
124. Callot V, Galanaud D, Fur YL, Gouny SC, Ranjeva JP, Cozzone PC. ¹H MR spectroscopy of human brain tumours: a practical approach. *Eur J Radiol* 2008;67:268-74.
125. Kobayashi M, Ono Y, Shibata N, Kobayashi M, Shimizu Y, Ohta K, Iwata M, Uchiyama S. Correlation between magnetic resonance imaging findings and pathological observations in tumefactive multiple sclerosis. *The Neuroradiology Journal* 2009;22:155-63.
126. El-Rahman HMA, Hasan DI, Selim HA, Lotfi SM, Elsayed WM. Clinical use of ¹H MR spectroscopy in assessment of relapsing remitting and secondary progressive multiple sclerosis. *The Egyptian Journal of Radiology and Nuclear Medicine* 2012;43:257-64.
127. Dincer A, Isik U, Kosak E, Ozet M. Extrapontine myelinolysis in a child: a rare case with MRI, DWI and MRS follow-up. *The Neuroradiology Journal* 2008;21:527-37.

128. Thurnher MM. Differential diagnosis of white matter lesions with high-field MR. *The Neuroradiology Journal* 2009;22(1):71-3.
129. Soares DP, Law M. Magnetic resonance spectroscopy of the brain: review of metabolites and clinical applications. *Clin Radiol* 2009;64:12–21.
130. Riccioli AL, Marliani AF, Clementi V, Bartolomei I, Agati R, Leonardi M. Evolutive study of relapsing-remitting multiple sclerosis with cervical proton magnetic resonance spectroscopy. A case report. *The Neuroradiology Journal* 2008;21:511-7.
131. Balaji R, Ramachandran K. Multivoxel ¹H MR spectroscopic approach to the diagnosis of intraventricular central neurocitoma. A case report. *The Neuroradiology Journal* 2009;22:175-8.
132. Chernov MF, Muragaki Y, Maruyama T, Ono Y, Usukura M, Yoshida S, Nakamura R, Iseki H, Kubo O, Hori T, Takakura K. Oral administration of choline does not affect normal-appearing white matter, as detected with single-voxel ¹H-MRS at 1.5 T. *Neuroradiology* 2009;51:137-143.
133. Biller A, Bartsch AJ, Homola G, Solymosi L, Bendszus M. The effect of ethanol on human brain metabolites longitudinally characterized by proton MR spectroscopy. *J Cerebr Blood F Met* 2009;29:891–902.
134. Mader I, Rauer S, Gall P, Klose U. ¹H MR spectroscopy of inflammation, infection and ischemia of the brain. *Eur J Radiol* 2008;67:250-7.
135. Srinivasan G, Ushanandhini P, Srividya S, Ramprabhanath S. Typical neuroradiological features of Sjogren-Larsson syndrome. A case report. *The Neuroradiology Journal* 2009;22:169-73.
136. Haris M, Cai K, Singh A, Hariharan H, Reddy R. In vivo mapping of brain myo-inositol. *NeuroImage* 2011;54:2079–85.
137. Sood S, Gupta A, Tsiouris AJ. Advanced magnetic resonance techniques in neuroimaging: diffusion, spectroscopy, and perfusion. *Semin Roentgenol* 2010:137-46. doi:10.1053/j.ro.2009.09.008
138. Saito T, Yamasaki F, Kajiwara Y, Abe N, Akiyama Y, Kakuda T, Takeshima Y, Sugiyama K, Okada Y, Kurisu K. Role of perfusion-weighted imaging at 3 T in the histopathological differentiation between astrocytic and oligodendroglial tumors. *Eur J Radiol* 2012;81:1863-9.

139. Hygino CJLC, Rodriguez I, Domingues RC, Gasparetto EL, Sorensen AG. Pseudoprogession and pseudoresponse: imaging challenges in the assessment of posttreatment glioma. *Am J Neuroradiol* 2011;32(11):1978-85.
140. Brandsma D, Stalpers L, Taal W, Sminia P, Bent MJ. Clinical features, mechanisms, and management of pseudoprogession in malignant gliomas. *Lancet Oncol* 2008;9:453–61.
141. Rossi A, Morana G, Gandolfo C, Severino M. Neuroradiology of chemotherapeutic neurotoxicity in children. *The Neuroradiology Journal* 2010;23:183-90.
142. Essig M, Anzalone N, Combs SE, Dorfler A, Lee SK, Picozzi P, Rovira A, Weller M, Law M. MR imaging of neoplastic central nervous system lesions: review and recommendations for current practice. *Am J Neuroradiol* 2012; <http://dx.doi.org/10.3174/ajnr.A2640>
143. Balaji R, Ramachandran K, Nair M, Kusumakumari P. Chemotherapy-induced posterior reversible encephalopathy syndrome in childhood chronic myeloid leukemia. A case report and review of the literature. *The Neuroradiology Journal* 2009;22:204-8.
144. Louis DN, Ohgaki H, Wiestler OD, Cavenee WK, Burger PC, Jouvet A, Scheithauer BW, Kleihues P. The 2007 WHO classification of tumours of the central nervous system. *Acta Neuropathol* 2007;114:97–109.
145. Ellison D, Love S, Chimelli L, Harding BN, Lowe J, Vinters HV. *Neuropathology*. 2nd ed. Phyladelphia: Pa, Mosby; 2004. 776.
146. Louis DN, Ohgaki H, Wiestler OD, Cavenee WK. *WHO Classification of tumours of the central nervous system*. Lyon: IARC Press; 2007.
147. Ozolins J, Apskalne D, Krumina G, Keris V, Dzelzitis J. Complex treatment of glioma patients in Latvia (1995.-2002.). *Proc Latvian Acad Sci, Section B* 2003;57(1/2):36-41.
148. Apškalne D, Ozoliņš J, Bicāns K, Dzelzītis J, Ozols R, Kārklīņa J. Astrocitāras izcelsmes audzēju proliferatīvās aktivitātes un bezrecidīva ilguma korelatīvs pētījums. *RSU Zinātniskie raksti. Ķirurģija*. 2005;66-72.
149. Matsusue E, Fink JR, Rockhill JK, Ogawa T, Maravilla KR. Distinction between glioma progession and post-radiation change by combined physiologic MR imaging. *Neuroradiology* 2010;52:297-306.

150. Jinkins JR. Atlas of neuroradiologic embriology, anatomy, and variants. In: John JR, Brown B, Seigafuse S, Palumbo R, editors. Lippincott Williams & Wilkins;2000. p.214-24.
151. Choi CY, Han SR, Yee GT, Lee CH. An understanding of the temporal stem. J Korean Neurosurg Soc 2010;47(5):365–9.
152. Karaus A, Sabine Hofer S, Frahm J. Separation of fiber tracts within the human cingulum bundle using single-shot STEAM DTI. The Open Medical Imaging Journal 2009;3:21-7.
153. Sherbondy AJ, Dougherty RF, Napel S, Wandell BA. Identifying the human optic radiation using diffusion imaging and fiber tractography. J Vision 2008;0:1–10.
154. Berman JI, Glass HC, Miller SP, Mukherjee P, Ferriero DM, Barkovich AJ, Vigneron DB, Henry RG. Quantitative fiber tracking analysis of the optic radiation correlated with visual performance in premature newborns. Am J Neuroradiol 2009;30:120-4.
155. Repeatability. Behavioral Ecology Fall 2001 [cited 2012 Sept 14]. Available from: URL: www.csun.edu/~dgray/BE528/Repeatability.doc
156. Measey GJ, Silva JB, Di-Bernardo M. Testing for repeatability in measurements of length and mass in *Chthonerpeton indistinctum* (Amphibia: Gymnophiona), including a novel method of calculating total length of live caecilians. Herpetol Rev 2003;34:35–9.
157. Mangiola A, Bonis P, Maira G, Balducci M, Sica G, Lama G, Lauriola L, Anile C. Invasive tumor cells and prognosis in a selected population of patients with glioblastoma multiforme. Cancer 2008;113(4):841-6.
158. Kovanlikaya I, Firat Z, Kovanlikaya A, Ulug AM, Cihangiroglu MM, John M, Bingol CA, Ture U. Assessment of the corticospinal tract alterations before and after resection of brainstem lesions using diffusion tensor imaging (DTI) and tractography at 3T. Eur J Radiol 2011;77:383-91.
159. Gussew A, Erdtel M, Hiepe P, Rzanny R, Reichenbach JR. Absolute quantitation of brain metabolites with respect to heterogeneous tissue compositions in ¹H-MR spectroscopic volumes. Magn Reson Mater Phy 2012;25:321-33.
160. Gerstner L, Jellinger K, Heiss WD, Wober G. Morphological changes in anaplastic gliomas treated with radiation and chemotherapy. Acta Neurochir 1977;36:117-38.

161. Bieza A, Krumina G, Apskalne D, Rasnacs O. Magnetic resonance spectroscopy for evaluation of brain glioma extent. *Acta Chir Latv* 2011;11:50-5.
162. Kousi E, Tsougos I, Tsolaki E, Fountas KN, Theodorou K, Fezoulidis I, Kapsalaki E, Kappas C. Spectroscopic evaluation of glioma grading at 3T: the combined role of short and long TE. *ScientificWorldJournal* 2012; doi:10.1100/2012/546171.
163. Kleiser R, Staempfli P, Valavanis A, Boesiger P, Kollias S. Impact of fMRI-guided advanced DTI fiber tracking techniques on their clinical applications in patients with brain tumors. *Neuroradiology* 2010;52:37-46.
164. Bieza A, Krumina G. Magnetic resonance tractography in follow-up of glial tumors. *Collection of Scientific papers 2010. Research articles in medicine & pharmacy* 2011:106-14.
165. Wang YX, King AD, Zhou H, Leung SF, Abrigo J, Chan YL, Hu CW, Yeung DK, Ahuja AT. Evolution of radiation-induced brain injury: MR imaging-based study. *Radiology* 2010;254(1):210-8.
166. Tamura M, Ohye C, Nakazato Y. Pathological anatomy of autopsy brain with malignant glioma. *Neurol Med Chir* 1993;33:77-88.
167. Akazava K, Yamada K, Matsushima S, Goto M, Yuen S, Nishimura T. Optimum b value for resolving crossing fibers: a study with standard clinical b value using 1.5-T MR. *Neuroradiology* 2010;52:723-8.
168. Partovi S, Karimi S, Jacobi B, Schulte AC, Aschwanden M, Zipp L, Lyo JK, Karmonik C, Eschner MM, Huegeli RW, Bongartz G, Bilecen D. Clinical implications of skeletal muscle blood-oxygenation-level-dependent (BOLD) MRI. *Magn Reson Mater Phy* 2012;25:251-61.
169. Hori M, Mizuno M, Katagiri N, Takeshi K, Tsujino N. Dyke-Davidoff-Masson syndrome demonstrated by current MR images. *The Neuroradiology Journal* 2009;22:546-9.
170. Colosimo C, Pantano P, Calistri V, Totaro P, Fabbrini G, Bererdelli A. Diffusion tensor imaging in primary cervical dystonia. *J Neurol Neurosurg Psychiatry* 2005;76:1591-3.
171. Gao Y, Guan W, Wang J, Zhang YZ, Li YH, Han LS. Fractional anisotropy for assessment of white matter tracts injury in methylmalonic academia. *Chin Med J* 2009;122(8):945-9.

172. Simonyan K, Tovar-Moll F, Ostuni J, Hallett M, Kalasinsky VF, Lewin-Smith MR, Rushing EJ, Vortmeyer AO, Ludlow CL. Focal white matter changes in spasmodic dysphonia: a combined diffusion tensor imaging and neuropathological study. *Brain* 2008;131:447-59.
173. Okamoto Y, Mori S, Kujiraoka Y, Nasu K, Hirano Y, Minami M. Diffusion property differences of the lower leg musculature between athletes and non-athletes using 1.5T MRI. *Magn Reson Mater Phy* 2012;25:277-84.

PIELIKUMS

1.pielikums

Terapijas efektivitātes izvērtēšana DTI traktogrāfijas attēlos pacientiem ar augstas malignitātes galvas smadzeņu gliomām. Pacientu demogrāfiskais raksturojums, histoloģiskā diagnoze, bojājuma lokalizācija, izmaiņas dinamikā

Nr.	Vecums ^a / dzimums	Histoloģiskā diagnoze (anaplāzijas pakāpe)	Skartā puslode	Bojājuma lokalizācija 1. DTI izmeklējumā	Traktu bojājuma veids 1. DTI izmeklējumā	Novērošanas ilgums (mēneši)	Saņemtā terapija ^b	Bojājuma lokalizācija 2. DTI izmeklējumā	Traktu bojājuma veids 2. DTI izmeklējumā	Traktu izmaiņas dinamikā
1.	42 / M	Glioblastoma (IV)	Kreisā	<i>Fasciculus uncinatus, capsula interna/corona radiata</i>	Dislokācija, destrukcija	1,5	Ķīmijterapija, staru terapija, kortikosteroīdi	<i>Fasciculus uncinatus, capsula interna/corona radiata, fasciculus longitudinalis inferior</i>	Dislokācija, infiltrācija, destrukcija	Pievienojusies infiltrācija
2.	60 / M	Glioblastoma (IV)	Labā	Subkortikālās U-veida šķiedras	Infiltrācija	6	Ķīmijterapija, staru terapija, kortikosteroīdi	<i>Capsula interna/corona radiata, subkortikālās U-veida šķiedras</i>	Infiltrācija, destrukcija	Pievienojusies destrukcija
3.	61 / M	Glioblastoma (IV)	Labā	<i>Capsula interna/corona radiata, subkortikālās U-veida šķiedras</i>	Infiltrācija, destrukcija	6	Ķīmijterapija, kortikosteroīdi	Subkortikālās U-veida šķiedras	Destrukcija	Infiltrācija izzudusi
4.	57 / M	Glioblastoma (IV)	Kreisā	<i>Fasciculus longitudinalis inferior, fasciculus uncinatus</i>	Destrukcija	2	Ķīmijterapija, staru terapija, kortikosteroīdi	<i>Fasciculus longitudinalis inferior, fasciculus uncinatus</i>	Destrukcija	Bez dinamikas

1.pielikuma turpinājums

Nr.	Vecums ^a / dzimums	Histoloģiskā diagnoze (anaplāzijas pakāpe)	Skartā puslode	Bojājuma lokālizācija 1. DTI izmeklējumā	Traktu bojājuma veids 1. DTI izmeklējumā	Novērošanas ilgums (mēneši)	Saņemtā terapija ^b	Bojājuma lokālizācija 2. DTI izmeklējumā	Traktu bojājuma veids 2. DTI izmeklējumā	Traktu izmaiņas dinamikā
5.	63 / F	Glioblastoma (IV)	Kreisā	<i>Fasciculus longitudinalis inferior, fasciculus fronto- occipitalis inferior</i>	Destrukcija	1	Operācija, kortikosteroīdi	<i>Fasciculus uncinatus, fasciculus longitudinalis inferior</i>	Pēcoperācijas šķiedru defekts	Destruēto traktu zona izoperēta
6.	56 / M	Glioblastoma (IV)	Kreisā	<i>Fasciculus longitudinalis inferior</i>	Dislokācija, infiltrācija	5,5	Operācija, ķīmijterapija, staru terapija, kortikosteroīdi	<i>Fasciculus longitudinalis inferior, fasciculus uncinatus</i>	Destrukcija	Infiltrācija un dislokācija progresējusi par destruktiju
7.	63 / M	Glioblastoma (IV)	Labā	Smadzeņu stumbra un smadzeņu šķiedras	Infiltrācija	8	Ķīmijterapija, staru terapija, kortikosteroīdi	Smadzeņu stumbra un smadzeņu šķiedras	Dislokācija, infiltrācija	Pievienojusies dislokācija
8.	63 / M	Glioblastoma (IV)	Labā	Smadzeņu stumbra un smadzeņu šķiedras	Dislokācija, infiltrācija	3	Operācija, ķīmijterapija, kortikosteroīdi	Smadzeņu stumbra un smadzeņu šķiedras	Pēcoperācijas šķiedru defekts	Infiltrētais apvidus izoperēts, dislokācija novērsta
9.	25 / F	Glioblastoma (IV)	Kreisā	<i>Fasciculus uncinatus</i>	Infiltrācija	2	Kortikosteroīdi	<i>Fasciculus uncinatus</i>	Infiltrācija	Bez dinamikas
10.	25 / F	Glioblastoma (IV)	Kreisā	<i>Fasciculus uncinatus</i>	Infiltrācija	2	Ķīmijterapija, staru terapija, kortikosteroīdi	<i>Fasciculus uncinatus</i>	Destrukcija	Infiltrācija progresējusi par destruktiju
11.	63 / F	Anaplastiska oligoastrocitoma (III)	Kreisā	<i>Capsula interna/corona radiata</i>	Tūska	3	Operācija, staru terapija, ķīmijterapija	<i>Capsula interna/corona radiata</i>	Pēcoperācijas šķiedru defekts	Tūskas apvidus izoperēts

1.pielikuma turpinājums

Nr.	Vecums ^a / dzimums	Histoloģiskā diagnoze (anaplāzijas pakāpe)	Skartā puslode	Bojājuma lokālizācija 1. DTI izmeklējumā	Traktu bojājuma veids 1. DTI izmeklējumā	Novērošanas ilgums (mēneši)	Saņemtā terapija ^b	Bojājuma lokālizācija 2. DTI izmeklējumā	Traktu bojājuma veids 2. DTI izmeklējumā	Traktu izmaiņas dinamikā
12.	63 / F	Anaplastiska oligoastrocitoma (III)	Kreisā	<i>Capsula interna/corona radiata</i>	Pēcoperācijas šķiedru defekts	24	Staru terapija, kortikosteroīdi	<i>Corpus callosum</i>	Infiltrācija, destrukcija	Pievienojusies infiltrācija un destrukcija
13.	41 / F	Anaplastiska astrocitoma (III)	Labā	<i>Fasciculus longitudinalis inferior, fasciculus uncinatus, capsula interna/corona radiata</i>	Dislokācija, destrukcija	3	Operācija, staru terapija	<i>Fasciculus longitudinalis inferior, fasciculus uncinatus, fasciculus fronto- occipitalis inferior</i>	Destrukcija	Dislokācija progresē par destrukciju
14.	55 / F	Glioblastoma (IV)	Kreisā	Nav	Nav	2,5	Ķīmijterapija, staru terapija, kortikosteroīdi	<i>Fasciculus longitudinalis inferior</i>	Dislokācija	Pievienojusies dislokācija
15.	62 / M	Glioblastoma (IV)	Kreisā	Nav	Nav	6	Ķīmijterapija, kortikosteroīdi	<i>Fasciculus longitudinalis inferior, fasciculus uncinatus</i>	Destrukcija	Pievienojusies destrukcija
16.	56 / F	Anaplastiska astrocitoma (III)	Labā	Nav	Nav	7	Ķīmijterapija, kortikosteroīdi	Nav	Nav	Bez dinamikas
17.	34 / M	Anaplastiska oligoastrocitoma (III)	Labā	<i>Fasciculus uncinatus, fasciculus longitudinalis inferior, fasciculus arcuatus</i>	Dislokācija, destrukcija	9	Operācija, ķīmijterapija, staru terapija, kortikosteroīdi	<i>Fasciculus uncinatus, subkortikālās U- veida šķiedras</i>	Pēcoperācijas šķiedru defekts	Destruēto traktu zona izoperēta, dislokācija novērsta

1.pielikuma turpinājums

Nr.	Vecums ^a / dzimums	Histoloģiskā diagnoze (anaplāzijas pakāpe)	Skartā puslode	Bojājuma lokālizācija 1. DTI izmeklējumā	Traktu bojājuma veids 1. DTI izmeklējumā	Novērošanas ilgums (mēneši)	Saņemtā terapija ^b	Bojājuma lokālizācija 2. DTI izmeklējumā	Traktu bojājuma veids 2. DTI izmeklējumā	Traktu izmaiņas dinamikā
18.	25 / F	Anaplastiska oligoastrocitoma (III)	Labā	Subkortikālās U-veida šķiedras	Tūska	4	Operācija, ķīmijterapija, staru terapija	Subkortikālās U- veida šķiedras	Pēcoperācijas šķiedru defekts	Tūskas apvidus izoperēts
19.	35 / M	Glioblastoma (IV)	Abas	<i>Corpus callosum, fasciculus arcuatus, fasciculus longitudinalis inferior</i>	Infiltrācija, destrukcija	2	Ķīmijterapija, staru terapija, kortikosteroīdi	<i>Corpus callosum, fasciculus arcuatus, fasciculus longitudinalis inferior</i>	Infiltrācija, destrukcija	Infiltrācija samazinājusies
20.	35 / M	Glioblastoma (IV)	Abas	<i>Corpus callosum, fasciculus arcuatus, fasciculus longitudinalis inferior</i>	Infiltrācija, destrukcija	3	Ķīmijterapija, staru terapija, kortikosteroīdi	<i>Corpus callosum, fasciculus arcuatus, fasciculus longitudinalis inferior</i>	Infiltrācija, destrukcija	Infiltrācija samazinājusies
21.	23 / M	Glioblastoma (IV)	Kreisā	Nav	Nav	4,5	Ķīmijterapija, kortikosteroīdi	<i>Fasciculus uncinatus, capsula interna/corona radiata</i>	Infiltrācija, destrukcija	Pievienojusies infiltrācija un destrukcija
22.	24 / M	Glioblastoma (IV)	Kreisā	<i>Fasciculus uncinatus, capsula interna/corona radiata</i>	Infiltrācija, dislokācija, destrukcija	1,5	Ķīmijterapija, kortikosteroīdi	<i>Fasciculus uncinatus, capsula interna/corona radiata, fasciculus fronto-occipitalis</i>	Destrukcija	Infiltrācija un dislokācija transformēju- sies par destrukciju

1.pielikuma nobeigums

Nr.	Vecums ^a / dzimums	Histoloģiskā diagnoze (anaplāzijas pakāpe)	Skartā puslode	Bojājuma lokālizācija 1. DTI izmeklējumā	Traktu bojājuma veids 1. DTI izmeklējumā	Novērošanas ilgums (mēneši)	Saņemtā terapija ^b	Bojājuma lokālizācija 2. DTI izmeklējumā	Traktu bojājuma veids 2. DTI izmeklējumā	Traktu izmaiņas dinamikā
23.	69 / F	Glioblastoma (IV)	Labā	<i>Fasciculus longitudinalis inferior</i>	Dislokācija, infiltrācija	1	Kortikosteroīdi	<i>Fasciculus longitudinalis inferior, corpus callosum</i>	Infiltrācija, destrukcija	Infiltrācija un dislokācija progresējusi par destrukciju
24.	50 / M	Glioblastoma (IV)	Labā	Subkortikālās U-veida šķiedras	Tūska	10	Ķīmijterapija, staru terapija, kortikosteroīdi	<i>Capsula interna/corona radiata, corpus callosum</i>	Destrukcija	Tūska progresējusi par daļēju destrukciju

^a Pacienta vecums novērošanas perioda sākumā.

^b Saņemtā terapija laikā starp pirmo un otro MR izmeklējumu.